



اثر بربرین هیدروکلراید بر آسیب بیضه‌ای در موش‌های صحرایی دیابتی شده با استرپتوزوتوسین

فاطمه قنبری^{۱*} (M.Sc.)، عبدالحسین شیروی^۲ (Ph.D.)، حمید کلایان‌مقدم^۳ (Ph.D.)، سحر ملزمی^۱ (M.Sc.)

۱- دانشگاه آزاد اسلامی واحد دامغان - دانشکده علوم پایه، ۲- دانشگاه آزاد واحد دامغان - دانشکده علوم پایه - استادیار، ۳- دانشگاه علوم پزشکی شاهرود - دانشکده پزشکی - گروه فیزیولوژی - استادیار.

تاریخ دریافت: ۱۳۹۰/۶/۷، تاریخ پذیرش: ۱۳۹۱/۵/۲

چکیده

مقدمه: دیابت ملیتوس با ایجاد استرس اکسیداتیو، آسیب‌های متابولیکی متعددی در بیضه‌ها ایجاد می‌کند. این مطالعه با هدف پیشگیری از عوارض اکسیداتیو ناشی از دیابت با به‌کارگیری داروی بربرین هیدروکلراید که دارای خواص آنتی‌اکسیدان و جمع‌کننده رادیکال‌های آزاد می‌باشد، انجام گردید.

مواد و روش‌ها: در این مطالعه ۳۲ سر موش صحرایی نر از نژاد ویستار، با محدوده وزنی ۲۲۰ تا ۲۴۰ گرم، انتخاب و به ۶ گروه تقسیم شدند: ۱- گروه شاهد، ۲- تیمار شده با بربرین ۱۰۰ mg/kg، ۳- گروه شاهد تیمار شده با بربرین ۵۰ mg/kg، ۴- گروه دیابتی، ۵- گروه دیابتی تیمار شده با بربرین ۱۰۰ mg/kg و ۶- گروه دیابتی تیمار شده با بربرین ۵۰ mg/kg. دیابت از طریق تزریق درون صفاقی استرپتوزوتوسین (۵۰ mg/kg) ایجاد گردید. تیمار با بربرین با دوز ۵۰ mg/kg و ۱۰۰ به مدت ۶ هفته به صورت گاوژ انجام شد. در ابتدای هفته پنجم، از نمونه‌ها خون‌گیری به عمل آمده و فاکتورهای بیوشیمیایی خون و مقاطع بیضه‌ها مورد ارزیابی هیستولوژیک قرار گرفت.

نتایج: نتایج مطالعه نشان می‌دهد که دیابت با ایجاد استرس‌های اکسیداتیو و تولید رادیکال‌های آزاد، باعث کاهش سلول‌های اسپرماتوگونی و سرتولی، کاهش روند اسپرماتوزن و نیز کاهش تعداد اسپرم و فعالیت اسپرم گردیده است. در نمونه‌های تیمار شده با بربرین این عوارض بهبود یافته، همچنین افزایش در تعداد اسپرم، تحرک اسپرم، سلول‌های رده اسپرم‌ساز و تعداد سلول سرتولی نیز مشاهده گردید. به علاوه در گروه‌های درمانی قطر لوله اسپرم‌ساز افزایش یافته و ضخامت غشای پایه کاهش یافت.

نتیجه‌گیری: بربرین با توانایی کاهش قندخون، پیشگیری و بهبود استرس‌های اکسیداتیو، در بهبود آسیب‌های بیضه‌ای ناشی از دیابت نقشی درمانی ایفا می‌کند.

واژه‌های کلیدی: دیابت، بربرین، اسپرماتوزن، لایه ژرمینال، سلول‌های سرتولی، آسیب بیضه‌ای.

Original Article

Knowledge & Health 2012;7(3):129-135

Effect of Berberine Hydrochlorid on Testicular Damage in Streptozotocin-Induced Diabetic Rats

Fateme Ghanbari^{1*}, Abdolhossein Shiravi², Hamid Kalalian Moghaddam³, Sahar Molzemi¹

1. Faculty of Basic Sciences, Islamic Azad University of Damghan, Damghan, Iran. 2. Assistant Professor, of Basic Sciences, Islamic Azad University of Damghan, Damghan, Iran. 3. Assistant Professor, Dept. of Physiology, Medical School, Shahrood University of Medical Sciences, Shahrood, Iran.

Abstract:

Introduction: Diabetes mellitus mediated by oxidative stress creates serious metabolic disorders in testicles. This study aimed to demonstrate the antioxidant effect of berberine hydrochlorid on testicular damage in streptozotocin induced diabetes in male rats.

Methods: Thirty two, two-month-old male wistar rats (220- 240 g body weight) were divided into 6 groups: control group, berberine - treated nondiabetic group (100 mg/kg), berberine - treated nondiabetic group (50 mg/kg), diabetic group, berberine - treated diabetic group (100 mg/kg) and berberine - treated diabetic group (50 mg/kg). Diabetes was induced by STZ intraperitoneally injection (50 mg/kg). Berberine was gavaged at the dose of 50, 100 mg/kg for 6 weeks. Testicular damage was examined by using hematoxylin and eosinstaining. Blood biochemical factors also were measured.

Results: Diabetes mellitus mediated oxidative stress and free radical production, significantly reduced spermatogenic and Sertoli cells, decreased spermatogenesis and sperm motility and treatment with berberine hydrochlorid, improved this effects. Berberine increases sperm count and motility, spermatogenic cells and sertoli cells. Furthermore in thraputic groups we observed increas in seminiferous tubule diameter and decreas in basal laminal thickness.

Conclusions: These results suggest that berberine hydrochlorid has beneficial effects on testicular damage in adult diabetic rats, probably berberine induce this effects by decreasing blood glucose concentration and preventing oxidative stress.

Keywords: Diabetes, Berberine, Spermatogenesis, Germinal layer, Ssertoli cell, Testes injury.

Conflict of Interest: No

Received: 29 August 2011

Accepted: 23 July 2012

Corresponding author: F. Ghanbari, E-mail: f.ghanbari84@yahoo.com

مقدمه

دیابت ناشی از اختلال در متابولیسم کربوهیدرات‌ها، چربی‌ها و پروتئین‌ها است که بر اثر فقدان ترشح انسولین یا کاهش حساسیت بافت‌ها به انسولین ایجاد می‌شود (۱). این بیماری عوارض حاد و مزمن بسیاری بر اندام‌های مختلف دارد و اختلالاتی چون نوروپاتی (۲)، نوروپاتی (۳) و رتینوپاتی (۴)، اختلال در رفتارهای جنسی و بافت تولیدمثلی (۵) ایجاد می‌کند. این عوارض در بافت تولیدمثلی جنس نر به صورت کاهش تعداد اسپرم (۶)، کیفیت پایین مایع سمینال (۷)، کاهش هورمون تستوسترون (۸) و کاهش سلول‌های رده اسپرم‌ساز (۹) بروز می‌نماید. علاوه بر این بیضه‌ها به عوامل محیطی القاکننده مرگ سلولی نیز حساس بوده و آپوپتوز سلول‌های ژرمینال نیز در طی استرس‌های غیرفیزیولوژیک نظیر: ایسکمی، افزایش دما، تشعشع و دیابت ممکن است ایجاد گردد (۱۰ و ۱۱). آسیب‌های اکسیداتیو وارده به بافت بیضه منجر به تغییرات بیوشیمیایی و هورمونی می‌شود و متعاقب آن میل جنسی و رفتارهای جنسی کاهش می‌یابد (۱۲) و بافت‌های تولیدمثلی نیز متحمل آسیب می‌شوند.

تحقیقات قبلی نشان داد که افزایش قند خون از چند مسیر جداگانه استرس اکسیداتیو را القا می‌نماید که از جمله می‌توان مواردی چون: برهم‌زدن تعادل اکسیداسیون و احیاء، افزایش فعالیت آلدوزردوکتاز (۱۳)، افزایش محصولات نهایی گلیکوزیلاسیون (۱۴)، تغییر در فعالیت پروتئین‌کیناز C، برهم‌زدن تعادل پروستانوئیدها (۱۵ و ۱۶) و افزایش تولید سوپراکسیدهای میتوکندریایی (۱۷) را نام برد. عوامل ایجادکننده استرس اکسیداتیو در واقع باعث برهم‌زدن تعادل بین محصولات رادیکالی آزاد و مکانیسم‌های دفاعی آنتی‌اکسیدان می‌گردد و آسیب‌های بافتی بالقوه‌ای در بافت‌های مختلف ایجاد می‌نمایند (۱۸). از این رو به منظور برطرف کردن آسیب‌های اکسیداتیو، محققین از داروهای متعدد با خاصیت آنتی‌اکسیدان از جمله: ویتامین A، ویتامین C، بتاکاروتن و ... استفاده نموده‌اند (۱۹).

بربرین، آلکالوئیدی گیاهی است که با تاریخ درمانی بسیار طولانی در طب سنتی چین و هند به کاررفته است. این آلکالوئید در ریشه، ریزوم، پوست و ساقه بسیاری از گیاهان خانواده *Berberis* و *Coptis chinensis* وجود دارد (۲۰). بربرین قادر است از طریق مهارکردن α -گلوکوزیداز، افزایش بیان mRNA گیرنده انسولین، فعال‌سازی AMPK، اثر مستقیم بر جابه‌جایی و یا بیان ناقل‌های گلوکز (۲۱) آثار ضددیابتی خود را اعمال نماید. علاوه بر این بربرین از تخریب سلول‌های پانکراس به ویژه سلول‌های β در مقابل استرس اکسیداتیو در موش‌های صحرایی دیابتی جلوگیری نموده (۲۲)، اثری مهاری بر لیپواکسیژناز (۲۳) و گزانتین اکسیداز (۲۴) دارد. این دو آنزیم، دو منبع مهم ایجادکننده ROS

(Reactive Oxygen Species) بوده و این ویژگی بیانگر خاصیت آنتی‌اکسیدان بربرین هیدروکلراید می‌باشد. باتوجه به شواهد متعدد درخصوص نقش مؤثر بربرین در کاهش عوارض ناشی از افزایش قند خون و تنظیم اختلالات اکسیداتیو ناشی از القای دیابت، در این مطالعه تأثیر بربرین در دوز فارماکولوژیک به طور درازمدت در پیشگیری از عوارض ناشی از دیابت بر آسیب‌های بیضه‌ای بررسی شده است.

مواد و روش‌ها

در این مطالعه از ۳۲ سر موش صحرایی نر بالغ، نژاد ویستار با محدوده وزنی 220 ± 40 g، خریداری شده از مؤسسه پاستور کرج استفاده گردید. نمونه‌ها به منظور انطباق با محیط، از یک هفته قبل از شروع آزمایش، در محیط آزمایشگاه با دمای $22 \pm 2^\circ\text{C}$ قرار گرفتند و به طور آزادانه به آب و غذا دسترسی داشتند. موش‌ها به طور تصادفی به ۶ گروه ۸ تایی تقسیم شدند: گروه شاهد، گروه شاهد تیمار شده با بربرین 50 mg/kg ، گروه ۱۰۰، گروه شاهد تیمار شده با بربرین 100 mg/kg و گروه دیابتی تیمار شده با بربرین 100 mg/kg و گروه دیابتی تیمار شده با بربرین 50 mg/kg .

داروهای به کاررفته در این آزمایش نیز شامل: بربرین هیدروکلراید (14050)، استرپتوزوتوسین ($S0130$)، کتامین ($K113$) و زایلین ($X1251$) بودند، که همگی از شرکت سیگما خریداری شدند و القای دیابت با تزریق درون صفاقی استرپتوزوتوسین (50 mg/kg) حل شده در بافر سیترات (0.05 M با $\text{pH}=4/5$) انجام شد. سنجش قند خون برای تشخیص دیابت، ۷۲ ساعت بعد از تزریق استرپتوزوتوسین و با خون‌گیری از سیاهرگ دمی، به کمک دستگاه کلوگوکارد صفر و یک انجام شد و موش‌های با قند خون بالاتر از 300 mg/dl (۲۵) دیابتی در نظر گرفته شدند.

هم‌زمان با تزریق محلول (STZ) موش‌های گروه شاهد، بافر سیترات را به صورت یک‌بار تزریق درون صفاقی دریافت کردند. گروه‌های پنجم و ششم از ابتدای هفته سوم، بربرین هیدروکلراید محلول در آب مقطر را با دوزهای 50 و 100 mg/kg ، به روش گاواژ، برای ۶ هفته دریافت کردند. در انتهای دوره، پس از بیهوشی با مخلوط کتامین-زایلین، از تمام نمونه‌ها خون‌گیری از قلب به عمل آمد و بیضه‌ها برای بررسی بافتی و شمارش اسپرم، خارج شدند. بیضه راست توزین گردیده و حجم و اندازه آن بررسی شد. بیضه چپ نیز به منظور انجام بررسی بافتی در فرمالین ۱۰٪ قرار گرفت. بافت بیضه به وسیله روش‌های بافت‌شناسی معمول آماده و در بلوک‌های پارافین محصور گردید. سپس از بلوک‌ها، برش‌های عرضی با ضخامت ۳-۵ میکرومتر تهیه و نمونه‌ها بر روی اسلایدهای شیشه‌ای مستقر، پارافین‌زدایی و آب‌دهی مجدد

گردید و با رنگ همتاکسیلین- آئوزین به منظور بررسی میکروسکوپی رنگ‌آمیزی شدند.

قطر لوله اسپرم‌ساز با استفاده از روش سینگ اندازه‌گیری شد. ۲۵ توبول به‌طور تصادفی در هر برش عرضی بیضه انتخاب و میانگین قطر توبولی با اندازه‌گیری قطر کوچک و بزرگ هر توبول با استفاده از یک میکرومتر تنظیم شده و متصل به چشمی میکروسکوپ و با استفاده از فرمول زیر محاسبه گردید:

$$\sqrt{(B \times \text{بزرگ‌نمایی}) \times (L \times \text{بزرگ‌نمایی})} = \text{سمینفروس توبول قطر}$$

L: طول (قطر بزرگ توبول)، B: عرض (قطر کوچک توبول)

به‌منظور شمارش سلول‌های سرتولی، ۲۵ توبول در هر زمینه و در هر برش عرضی بیضه انتخاب و سپس در زیر میکروسکوپ تعداد سلول‌های سرتولی شمارش شد. میانگین این تعداد برای هر گروه محاسبه گردید. برای بررسی اسپرماتوژنز، ۲۵ توبول در هر زمینه و در هر برش عرضی بیضه انتخاب و سپس در زیر میکروسکوپ تعداد سلول‌های اسپرماتوسیت، اسپرماتید و تعداد دستجات اسپرمی لومینال شمارش شد. میانگین این تعداد برای هر گروه محاسبه گردید. ضخامت غشای پایه و قطر لوله اسپرم‌ساز نیز در ۲۵ توبول مختلف مورد بررسی

جدول ۱- مقایسه (میانگین±انحراف معیار) وزن و قند بین گروه‌های مختلف در طول دوره آزمایش

گروه	قندخون (میلی‌گرم در دسی‌لیتر)			وزن بدن (گرم)		
	شروع بررسی	هفته دوم	هفته چهارم	شروع بررسی	هفته دوم	هفته چهارم
شاهد	۱۰۲/۴±۱۱/۶۷*	۹۷/۰±۷/۶۳*	۹۸/۶۳±۹/۱۶*	۲۴۲/۳±۲۳/۶۳	۲۶۲/۳±۲۲/۸۶*	۳۱۰/۹±۳۴/۹۸*
شاهد+ دارو (۱۰۰ mg/kg)	۸۴/۷±۵/۹۷*	۸۳/۰±۶/۵۹*	۷۷/۰±۶/۴۱۴*	۲۳۳/۰±۱۵/۹۸	۲۴۵/۰±۱۹/۹۷*	۲۵۴/۳±۲۳/۴۷*
شاهد+ دارو (۵۰ mg/kg)	۹۵/۰±۴/۹۲۷*	۹۴/۳±۵/۴۷*	۹۳/۰±۵/۷۸*	۲۴۵/۰±۱۴/۱۸	۲۴۵/۰±۱۵/۲۷*	۲۵۲/۷±۲۱/۱۴*
شاهد دیابتی	۴۴۴/۳±۷۵/۸۱*	۵۱۱/۴±۶۵/۶۳*	۵۴۶/۸±۵۲/۶۶*	۲۳۲/۰±۱۷/۶۷	۲۰۰/۴±۲۷/۰۲*	۱۷۷/۸±۲۹/۷۱*
دیابتی+ دارو (۵۰ mg/kg)	۴۷۵/۹±۱۱۱/۹*	۴۶۶/۱±۹۸/۴۷*	۴۳۹/۸±۹۶/۶۶*	۲۴۶/۴±۱۶/۷۲	۲۲۵/۴±۱۷/۳*	۲۱۱/۳±۲۰/۶۸*
دیابتی+ دارو (۱۰۰ mg/kg)	۴۷۰/۴±۱۲۱/۲*	۴۲۸/۹±۱۰۶/۵*	۴۰۱/۹±۸۶/۷۳*	۲۵۰/۰±۲۲/۸۳	۲۳۲/۸±۲۴/۶۳*	۲۲۲/۸±۲۶/۴۲*

* تفاوت معنادار با گروه شاهد دیابتی، ° تفاوت معنادار با گروه شاهد.

جدول ۲- تغییرات مورفولوژیک بیضه در گروه‌های مختلف

متغیرها	شاهد	دیابتی	شاهد+ بربرین ۱۰۰ mg/kg	شاهد+ بربرین ۵۰ mg/kg	دیابتی+ بربرین ۱۰۰ mg/kg	دیابتی+ بربرین ۵۰ mg/kg
وزن بیضه (g)	۱/۷۱±۰/۱۳	۱/۳۷±۰/۰۸*	۱/۵۴±۰/۰۸	۱/۵۱±۰/۰۷	۱/۳۸±۰/۱۲	۱/۳۸±۰/۱۲
حجم بیضه (Cm ³)	۲/۰±۰/۱۴	۱/۰۶±۰/۰۷*	۱/۹۵±۰/۰۶	۲/۰۵±۰/۰۵	۱/۱۷±۰/۰۸*	۱/۲۲±۰/۰۴*

* تفاوت معنادار با گروه شاهد.

جدول ۳- مقایسه‌ی تغییرات بافتی بیضه در گروه‌های مختلف

متغیرها	شاهد	دیابتی	شاهد+ بربرین ۱۰۰ mg/kg	شاهد+ بربرین ۵۰ mg/kg	دیابتی+ بربرین ۱۰۰ mg/kg	دیابتی+ بربرین ۵۰ mg/kg
اسپرماتوگونی	۵۳/۶±۲/۶۳	۳۵/۶±۳/۵۴	۸۰/۰±۴/۹۷	۵۹/۶±۳/۴۸	۴۶/۴±۵/۲۶	۴۱/۲±۲/۶۵
اسپرماتوسیت	۴۸/۶±۳/۷۸	۳۲/۶±۳/۲۱	۷۲/۰±۸/۲۷	۶۶/۸±۵/۲۷	۴۱/۲±۲/۶۵	۴۰/۴±۱/۶
اسپرماتید	۹۱/۶±۹/۰۸	۵۵/۲±۲/۰۵	۱۳۳/۰±۲/۸۷	۹۷/۲±۱/۰۱	۶۷/۶±۶/۹۳	۶۴/۸±۲/۴۱
اسپرم	۴۸/۲۰±۵/۲	۱۸/۴۲۵±۷/۲*	۵۲/۰±۷/۲	۵۰/۹۶±۳/۲۱	۳۴/۷۷±۱/۲*	۱۸/۸۱۲±۱/۴*
سرتولی	۲۰/۲±۲/۲۶	۱۰/۰±۱/۴۱	۳۷/۲±۳/۲۸*	۲۳/۴±۱/۰۷	۱۳/۸±۰/۷۳	۱۳/۶±۲/۲
ضخامت غشاء پایه	۱/۰±۰/۲۲	۲/۱±۰/۲۹	۰/۹±۰/۱۸	۰/۹±۰/۱۸	۱/۵±۰/۲۲	۱/۵۴±۰/۳۳
قطر توبول سمینی فرس	۲۸۶/۲۶±۱۲/۸۶	۲۱۹/۱۹±۲/۱۹	۳۳۷/۵۶±۷/۵۴	۳۱۰/۶۴±۹/۱۷	۲۵۲/۵۵±۸/۵۱	۲۵۲/۳۹±۱۶/۱

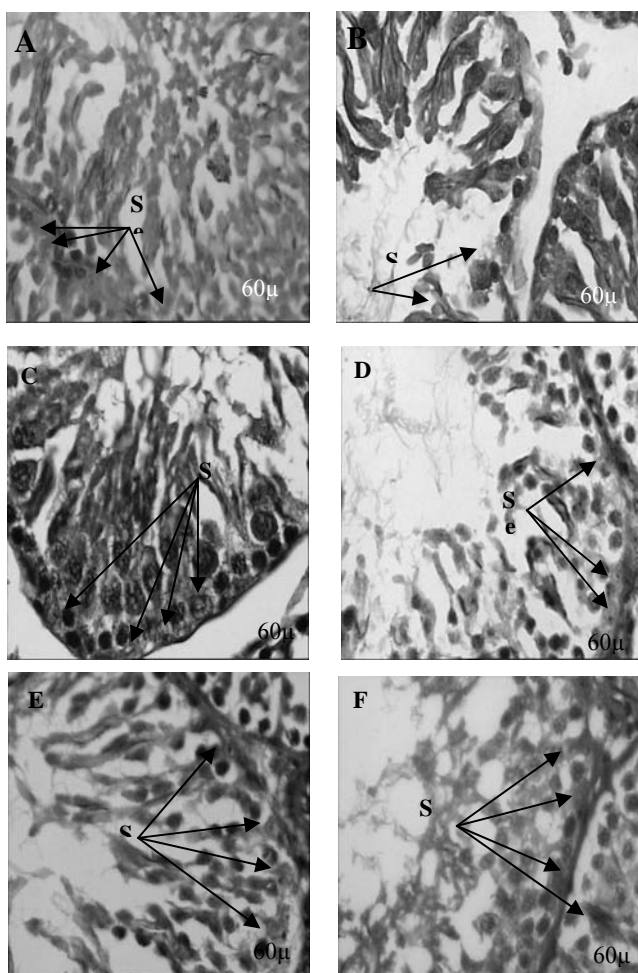
* P<۰/۰۵ تفاوت معنادار با گروه شاهد را نشان می‌دهد.

شد.

داده‌ها با استفاده از نرم‌افزار آماری SPSS تجزیه و تحلیل شدند و برای مقایسه میانگین بین گروه‌ها از آنالیز واریانس یک‌طرفه و در مواردی که پاسخ معناداری دیده شد از آزمون تعقیبی توکی برای یافتن جایگاه اختلاف استفاده شد P<۰/۰۵. از نظر آماری معنادار در نظر گرفته شد و مقادیر به‌صورت (میانگین±انحراف معیار) نشان داده شده‌اند.

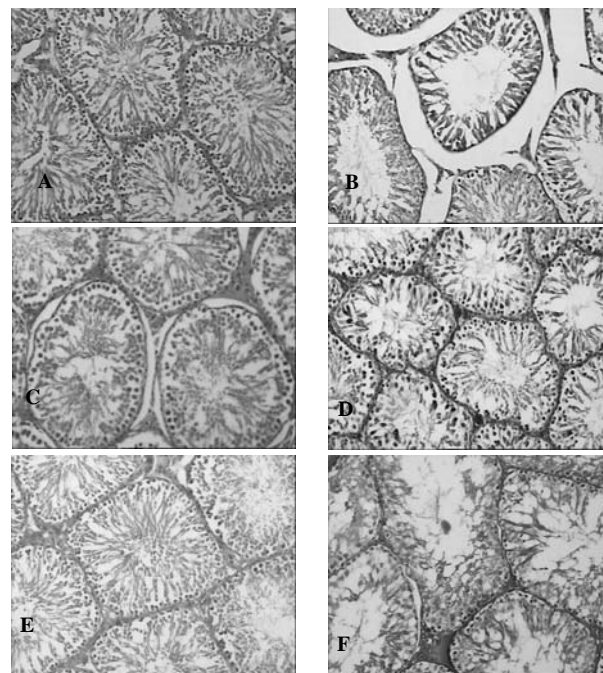
نتایج

در این مطالعه حیوانات دیابتی شده به عوارض متعدد ناشی از دیابت شامل: پرخوری، پرنوشی و اسهال مبتلا شدند. اندازه‌گیری وزن گروه‌ها هر دو هفته یک‌بار نشان می‌دهد که از هفته چهارم به بعد در گروه‌های شاهد تیمار شده با دارو، کاهش معناداری در وزن نسبت به گروه شاهد دیابتی داشته و نیز گروه شاهد تیمار با دوز ۱۰۰ mg/kg دارو، از هفته چهارم به بعد افزایش معناداری نسبت به گروه شاهد نشان می‌دهد (جدول ۱). در ارزیابی میزان قند خون، گروه‌های دیابتی تیمار با دارو از هفته چهارم به بعد، کاهش معناداری نسبت به گروه شاهد دیابتی نشان می‌دهند (جدول ۱).



شکل ۲- فتومیکروگراف از برش عرضی توپول سمینیفروس تصاویر A، B، C، D، E و F نشان‌دهنده سلول‌های سرتولی هستند. A: شاهد، B: دیابتی، کاهش شدید تعداد سلول سرتولی، C: شاهد تیمار شده با بربرین ۵۰ mg/kg، تعداد سلول سرتولی افزایش کمی نسبت به گروه شاهد داشت، D: دیابتی تیمار شده با بربرین ۵۰ mg/kg، افزایش تعداد سرتولس نسبت به گروه دیابتی که این افزایش کمتر از گروه DB100 است، E: شاهد تیمار شده با بربرین ۱۰۰ mg/kg، افزایش تعداد سرتولی نسبت به شاهد، F: دیابتی تیمار شده با بربرین ۱۰۰ mg/kg، افزایش نسبت به دیابتی و گروه D+B50 می‌باشد، Se: سلول سرتولی. Scale Bar 60 µm.

آلبوزینه پوشیده شده و تمامی گروه‌های سلولی تشکیل‌دهنده لوله‌های اسپرم‌ساز مشاهده شدند. لیکن ساختار بافتی در نمونه‌های دیابتی تخریب شده بود و کاهش قابل توجهی در مجموعه‌های سلولی نسبت به گروه شاهد وجود داشت. همچنین در گروه‌های درمانی با بربرین در مقایسه با گروه دیابتی، تعداد سلول‌های اسپرماتوزنیک به‌طور چشمگیری افزایش یافته و در ساختار لوله اسپرم‌ساز نیز آثار بهبودی کاملاً مشخص بود. در گروه‌های شاهد تیمار شده با بربرین (۱۰۰ و ۵۰ mg/kg) نیز ساختار بافتی مشابه گروه شاهد بود، لیکن تعداد



شکل ۱- فتومیکروگراف از برش عرضی بیضه. تصاویر A، B، C، D، E و F نشان‌دهنده توپول سمینیفروس هستند. A: شاهد، B: دیابتی (چروکیده شدن توپول‌ها، افزایش فضای بینابینی، کاهش شدید تعداد سلول‌های زاینده و وجود نقاط خالی داخل توپول)، C: شاهد تیمار شده با بربرین ۵۰ mg/kg، دیابتی تیمار شده با بربرین ۵۰ mg/kg (افزایش قطر توپولی نسبت به گروه دیابتی و کاهش فضای بینابینی افزایش رده‌های سلولی زاینده)، E: شاهد تیمار شده با بربرین ۱۰۰ mg/kg (افزایش قابل توجه دسته‌های اسپرمی در لومن)، F: دیابتی تیمار شده با بربرین ۱۰۰ mg/kg (افزایش قطر توپولی نسبت به گروه دیابتی، افزایش قابل توجه رده‌های سلول‌های زاینده نسبت به گروه دیابتی). Scale Bar

تغییرات مورفولوژیک بیضه‌ها: نتایج مقایسه تغییرات مورفولوژیک بیضه‌ها در گروه‌های مختلف تحت مطالعه در جدول ۲ نشان می‌دهد که دیابت سبب کاهش معنادار وزن و حجم بیضه‌ها در گروه دیابتی نسبت به گروه شاهد شده است ($P < 0.05$). در گروه‌های درمانی وزن و حجم بیضه نسبت به گروه دیابتی افزایش داشته است، اما معنادار نیست. اختلاف معناداری بین گروه‌های شاهد تیمار شده با بربرین و گروه شاهد مشاهده نشد.

ارزیابی بافت‌شناسی بافت بیضه‌ها در جدول ۳ و شکل ۱ ارائه شده است. نتایج نشان می‌دهد که بافت بیضه‌ها نیز در گروه شاهد با لایه

رادیکال‌های آزاد ایجاد شده از مسیرهای متفاوت درون سلولی بر فعالیت‌های سلول اثر گذاشته و آپوپتوز و تخریب بافتی در بیضه‌ها را تشدید می‌کند (۲۸).

در این مطالعه مشاهده شد دیابت با اختلال در هموستاز گلوکز و سایر مکانیسم‌های فوق‌الذکر منجر به از بین رفتن سلول‌های اسپرم ماتوژنیک، سر تولی، اسپرم آتروفی لوله‌های اسپرم‌ساز گردیده، لذا حجم و وزن بیضه‌ها در نمونه‌های دیابتی به‌طور معناداری کاهش می‌یابد. در گروه‌های دیابتی تیمار شده با بربرین به‌طور وابسته به دوز این شاخص‌ها بهبود یافته است.

گزارش‌های قبلی حاکی است که مهار اسپرماتوژنز از طریق برداشتن هیپوفیز باعث کاهش محسوس در وزن بیضه می‌شود (۳۰). به عبارت دیگر، اندازه بیضه‌ها به‌شدت با تعداد سلول‌های سر تولی و تولید اسپرم مرتبط بوده و منعکس‌کننده تعداد سلول‌های زاینده موجود در آن است (۲۹).

باستی و همکاران نشان دادند که تغییرات چشمگیر در قطر لوله اسپرم‌ساز و مهار اسپرماتوژنز در مراحل اسپرماتوسیت I و II را در توپول‌های کوچک حیوانات دیابتی روی می‌دهد (۳۱) که در نتایج ما نیز کاهش قطر لوله اسپرم‌ساز و افزایش قطر غشای پایه در گروه‌های دیابتی مؤید آن می‌باشد. همچنین در گروه‌های دیابتی تیمار شده به‌نظر می‌رسد بربرین با مکانیسم‌های متعدد ذیل منجر به افزایش قطر توپول، کاهش غشای پایه و بهبود در سلول‌های اسپرماتوژنیک گردیده است (جدول ۳ و شکل ۱).

مطالعات لیانگ شن و همکاران نیز نشان داد که بربرین تأثیر مهمی بر روی لیپواکسیژناز و گرانتین اکسیداز، دو منبع مهم ایجادکننده ROS اعمال می‌نماید که بیانگر خاصیت آنتی‌اکسیدان آن می‌باشد (۳۲). مطالعات نشان داده است که بربرین می‌تواند از اکسیداسیون LDL ناشی از حضور Ca^{2+} جلوگیری کند و از عملکرد معیوب سلول، ناشی از LDL اکسید شده محافظت نماید (۳۳). همچنین زانگ و همکاران نشان دادند که بربرین به‌طور بارزی سبب افزایش فعالیت سوپراکسیددیسموتاز گردیده، تشکیل سوپراکسید آنیون و مالون‌دی‌آلدئید (MDA) را کاهش می‌دهد (۳۳ و ۳۴). به‌علاوه بربرین اثرات مخرب H_2O_2 را به‌وسیله افزایش توانایی زیست‌سلول، تولید NO، فعال‌سازی سوپراکسید دیسموتاز و کاهش آزادسازی لاکتیک اسید دهیدروژناز و MDA، مهار می‌کند (۳۵) که احتمالاً این مکانیسم‌ها سبب کنترل استرس اکسیداتیو و در نتیجه کاهش عوارض مخرب رادیکال‌های آزاد شده و موجب ابقای سلول‌های بافت بیضه می‌گردد.

ضخامت غشای پایه لوله‌های اسپرم‌ساز نیز نقش مهمی در اسپرماتوژنیز ایفا می‌نماید. طی دیابت، ضخامت غشای پایه لوله‌های اسپرم‌ساز افزایش می‌یابد. این افزایش، کاهش تولید اسپرم و در نهایت

سلول‌های اسپرماتوژنیک به‌طور معناداری در این گروه‌ها به‌صورت وابسته به دوز افزایش یافت.

همچنین نتایج جدول ۳ نشان می‌دهد که ضخامت غشای پایه در گروه دیابتی نسبت به گروه شاهد، شاهد تیمار شده با بربرین و گروه‌های دیابتی تیمار شده با بربرین افزایش یافته است. علاوه بر این، دستجات اسپرمی در بخش مرکزی لوله اسپرم‌ساز در گروه دیابتی نسبت به گروه شاهد و گروه‌های دیابتی تیمار شده با بربرین کاهش نشان می‌دهد. تعداد سلول‌های سر تولی نیز در گروه دیابتی نسبت به گروه شاهد و گروه‌های دیابتی تیمار شده با بربرین به‌طور معناداری کاهش یافته است. به‌علاوه این سلول‌ها در گروه‌های شاهد تیمار شده با بربرین نسبت به گروه شاهد افزایش نشان می‌دهد (جدول ۳). با توجه به مجموع تغییرات فوق‌الذکر لوله‌های اسپرم‌ساز در نمونه‌های دیابتی به‌شدت آتروفی شده، ولی تیمار با بربرین از میزان این آسیب‌ها به‌شدت کاسته و کاهش میزان فضای بینابینی در برش‌های عرضی کاملاً مشهود است (شکل ۲).

بحث

نتایج این پژوهش نشان داد که تجویز بربرین هیدروکلراید در موش‌های صحرایی دیابتی شده با استرپتوزوتوسین، سبب بهبود آسیب‌های بیضه‌ای ناشی از دیابت می‌گردد. بربرین موجب افزایش شاخص‌های مورفومتری بیضه‌ها شامل حجم و وزن شده است. به‌علاوه بربرین در گروه‌های درمانی باعث بازسازی سلول‌های رده اسپرم‌ساز و سلول سر تولی و افزایش آن‌ها گردیده است.

استرس اکسیداتیو در بیماران دیابتی با تولید بیش از حد ROS منجر به کاهش دفاع آنتی‌اکسیدان می‌شود (۲). اکسیداسیون لیپیدها، پروتئین‌ها و ماکرومولکول‌های دیگر (مثل DNA) نیز در طول گسترش دیابت اتفاق می‌افتد (۲۶). جهش در DNA میتوکندریایی نیز در سایر بافت‌های دیابتی گزارش شده که خود نوعی استرس اکسیداتیو وابسته به آسیب میتوکندریایی است (۲۷).

سلول‌های اسپرم پستانداران دارای محتوای لیپیدی با مقادیر زیادی از اسیدهای چرب غیر اشباع، پلاسمالوژن‌ها و اسفنگومیلین می‌باشد و لیپیدهای موجود در اسپرماتوزوآ، ماده اصلی برای عمل پراکسیداسیون می‌باشند (۵). این ویژگی بافت بیضه را به کانونی مناسب برای تولید رادیکال‌های آزاد ناشی از پراکسیداسیون لیپیدها در طی دیابت تبدیل می‌کند. به‌علاوه سلول‌ها در این بافت به‌طور مکرر در حال تقسیم بوده، تولید رادیکال‌های آزاد در آن‌ها به‌شدت افزایش می‌یابد. کاهش دفاع آنتی‌اکسیدان نیز در طی دیابت منجر به تشدید تجمع رادیکال‌های آزاد می‌گردد (۲۸).

References

- Guyton & Hall, Medical physiology, 12th ed, Translated to Persian by: Sepehri H, Rastkar A, Ghasemi K. Andishe Raffia pub; 2011. p.1194. [Persian].
 - Pop-Busui R, Anders S, Stevens M. Diabetic neuropathy and oxidative stress. *Diabetes Metab Res Rev* 2006;22:257-273.
 - Jawa A, Kcomt J, Fonseca VA. Diabetic neuropathy and retinopathy. *Med Clin North Am* 2004, 88 (4); 1001-36.
 - Jakus V, Rietbrock N. Advanced glycation end-products and the progress of diabetic vascular complications. *Physiol Res* 2004;53:131-42.
 - Amaral S, Moreno AJ, Santos MS, Seic R, Ramalho-Santos J. Effects of hyperglycemia on sperm and testicular cells of Goto-Kakizaki and streptozotocin-treated rat models for diabetes. *Theriogenology* 2006;66(9):2056-2067.
 - Scarano WR, Messias AG, Oliva SU, Klinefelter GR, Kempinas WG. Sexual behaviour, sperm quantity and quality after short-term streptozotocin-induced hyperglycaemia in rats. *Int J Androl* 2006; 29(4):482-8.
 - Ning G, Hong J, Bi Y, Gu W, Zhang Y, Zhang Z, Huang Y, Wang W, Li X. Progress in diabetes research in China. *Journal of Diabetes* 2009;1(3):163-172.
 - Soudamani S, Yuvaraj S, Rengarajan S, Sivakumar R, Malini T, Balasubramanian K. Effects of streptozotocin diabetes and insulin replacement on androgen and estrogen receptor concentrations in the epididymis of wistar rats. *JER* 2006;10:59-61.
 - Arikawe AP, Daramola AO, Odofofin AO, Obika LF. Alloxan-induced and insulin-resistant diabetes mellitus affect semen parameters and impair spermatogenesis in male rats. *Afr J Reprod Health* 2006;10(3):106-13.
 - Cederberg J, Eriksson UJ. Antioxidative treatment of pregnant diabetic rats diminishes embryonic dysmorphogenesis. *Birth Defects Res A Clin Mol Teratol* 2005;73:498-505.
 - Abdolah nejad A, Gol A, Dabiri Sh, Javadi AR. Effect of garlic on testicular damage in streptozotocin-induced diabetic rats. *endocrine glands & metabolism Journal of Shahid Beheshti University of Medical Sciences and Health Services* 2010;11(4):443-53. [Persian].
 - Kim ST, Moley KH. Paternal effect on embryo quality in diabetic mice is related to poor sperm quality and associated with decreased glucose transporter expression. *Reproduction* 2008;136(3):313-322.
 - Yagihashi S, Yamagishi SI, Wada Ri R, Baba M, Hohman TC, Yabe-Nishimura C. Neuropathy in diabetic mice overexpressing human aldose reductase and effects of aldose reductase inhibitor. *Brain* 2001;124:2448-2458.
 - Jakus V, Rietbrock N. Advanced glycation end-products and the progress of diabetic vascular complications. *Physiol Res* 2004;53:131-42.
 - Pop-Busui R, Marinescu V, Van Huysen C. Dissection of metabolic, vascular, and nerve conduction interrelationships in experimental diabetic neuropathy by cyclooxygenase inhibition and acetyl-L-carnitine administration. *Diabetes* 2002;51:2619-2628.
 - Kellogg A, Pop-Busui R. Peripheral nerve dysfunction in experimental diabetes is mediated by cyclooxygenase-2 and oxidative stress. *Antioxid Redox Signal* 2005;17:1521-1529.
 - Nishikawa T, Edelstein D, Du XL. Normalizing mitochondrial superoxide production blocks three pathways of hyperglycemic damage. *Nature* 2000;404:787-790.
 - Qiong Liu, Lili Chen, Lihong Hu, Yuewei Guo, Xu Shen. Small molecules from natural sources, targeting signaling pathways in diabetes. *Biochimica et Biophysica Acta* 2010;1799(10-12):854-865.
- کاهش اندازه لوله اسپرم‌ساز را به‌دنبال خواهد داشت. از طرف دیگر، ارتباط مثبتی بین قطر توبولی و فعالیت اسپرماتوژنز وجود دارد که با نتایج به‌دست‌آمده در این پژوهش همخوانی دارد (۳۶).
- مطالعه ما نشان داد که ضخامت غشای پایه لوله‌های اسپرم‌ساز متعاقب دیابت افزایش و طی درمان به مدت ۶ هفته با بربرین به‌طور معناداری کاهش می‌یابد.
- سلول‌های سرتولی نیز از طریق تأمین حمایت فیزیکی، تغذیه‌ای و سیگنال‌های هورمونی لازم برای اسپرماتوژنز موفق، نقشی حیاتی در اسپرماتوژنز دارند، لذا کاهش تعداد سلول‌های سرتولی منجر به کاهش تعداد اسپرماتوگونی گردیده است و در نتیجه تعداد سایر سلول‌های زاینده کاهش می‌یابد (۳۶). این پژوهش نشان داد که بیماری دیابت موجب کاهش تعداد سلول‌های سرتولی و در پی آن کاهش تعداد سلول‌های زاینده می‌گردد و درمان با بربرین به‌طور معناداری موجب افزایش تمامی این سلول‌ها شده است.
- در مجموع این مطالعه نشان داد که دیابت در موش‌های صحرایی نر باعث آسیب و اختلال در عملکرد بیضه‌ها گردیده، درمان با بربرین از یک سو با بهبود هموستاز گلوکز (۳۷) و از سوی دیگر با تأثیر بر واکنش‌های متابولیسمی و کاهش استرس اکسیداتیو این آسیب‌ها را بهبود می‌بخشد که مکانیسم‌های احتمالی فوق‌الذکر باید بیشتر بررسی شوند. همچنین با توجه به عوارض جانبی سایر داروها نسبت به داروهای گیاهی، انجام کارآزمایی بالینی و تأیید آثار آن در نمونه‌های انسانی امید می‌رود که بتوان از آن به‌عنوان یک داروی همراه در بهبود آسیب‌های بیضه‌ای ناشی از دیابت استفاده کرد.
- مراحل دیگر اسپرماتوژنز، شامل مراحل IX-XI نیز در حیوانات دیابتی متأثر می‌شوند. همچنین ۴ هفته بعد از ایجاد دیابت، سلول‌های زاینده دژنره‌شده در مراحل مختلف تکوین را می‌توان مشاهده کرد (۳۱). در گروه‌های درمانی افزایش قطر توبول، کاهش غشای پایه و بهبود در سلول‌های اسپرماتوژنیک مشاهده شد.
- در خاتمه پیشنهاد می‌گردد که ارزیابی آنزیم‌های اکسیداتیو و فعالیت سیستم آنتی‌اکسیدان و نیز روند مرگ سلولی برنامه‌ریزی شده (آپوپتوز) در پژوهش‌های بعدی مورد آزمون قرار گیرد.

تشکر و قدردانی

نویسندگان این مقاله بر خود وظیفه می‌دانند که از زحمات شایان توجه جناب آقای حسین ابراهیمی، عضو هیئت علمی دانشگاه علوم پزشکی شاهرود سرکار خانم نروزی، مسئول محترم آزمایشگاه دانشکده بهداشت، سرکار خانم داور دوست و سرکار خانم فضلی، کارشناسان محترم آزمایشگاه دانشکده بهداشت، تشکر و قدردانی نمایند.

19. Scarano WR, Messias AG, Oliva SU, Klinefelter GR, Kempinas WG. Sexual behavior, sperm quantity and quality after short-term streptozotocin-induced hyperglycemia in rats. *Int J Androl* 2006;29:482-488.
20. Vuddanda PR, Chakraborty S, Singh S. Berberine: a potential phytochemical with multispectrum therapeutic activities. *Expert Opin Investigating Drugs* 2010;10:1297-1307.
21. Kong WJ, Zhang H, Song DQ. Berberine reduce insulin resistance through protein kinase C-dependent up-regulation of insulin receptor expression. *Metabolism* 2009;58:109-19.
22. Zhou J, Zhou S, Tang J, Zhang K, Guang L, Huang Y, et al. Protective effect of berberine on beta cells in streptozotocin- and high-carbohydrate/high-fat diet-induced diabetic rats. *European Journal of Pharmacology* 2009;606:262-268.
23. Sharma B, Salunke R, Balomajumder C, Daniela S, Roy P. Anti-diabetic potential of alkaloid rich fraction from *Capparis decidua* on diabetic mice. *J Ethnopharmacol* 2010;127: 457-462.
24. Wang HD, Lu DX, Qi RB. Therapeutic strategies targeting the LPS signaling and cytokines. *Pathophysiology* 2009;16:291-296.
25. Matteucci E, Giampietro O. Proposal open for discussion: defining agreed diagnostic procedures in experimental diabetes research. *J Ethnopharmacol* 2008;115:163-172.
26. Barrera G, Pizzimenti S, Dianzani MU. Lipid peroxidation: control of cell proliferation, cell differentiation and cell death. *Molecular Aspects of Medicine* 2008;29:1-8.
27. Liu J, Shen W, Zhao B, Wang Y, Wertz K, Weber P, et al. Targeting mitochondrial biogenesis for preventing and treating insulin resistance in diabetes and obesity: Hope from natural mitochondrial nutrients. *Adv Drug Deliv Rev* 2009;61:1343-1352.
28. Aitken R, John , Roman Shaun D. Antioxidant systems and oxidative stress in the testes. *Oxid Med Cell Longev* 2008;1(1):15-24.
29. Luca G, Calvitti M, Baroni T. Sertoli cell-induced adult rat islet beta-cell mitogenesis: causative pathways. *Diabetes Nutr Metab* 2003;16(1):1-6.
30. Rossi GL, Bestetti G. Morphological changes in the hypothalamic-hypophyseal- gonadal axis of male rats after twelve months of streptozotocin-induced diabetes. *Diabetologia* 1981;21(5):476-81.
31. Baccetti B, La Marca A, Piomboni P, Capitani S, Bruni E, Petraglia F, et al. Insulin-dependent diabetes in men is associated with hypothalamo-pituitary derangement and with impairment in semen quality. *Hum Reprod* 2002;17:2673-7.
32. Liang Shen, Hong-Fang Ji. The mechanisms of ROS-photogeneration by berberine, a natural isoquinoline alkaloid. *J Photochem Photobiol B* 2010;99:154-156.
33. Zhang XD, Ren HM, Liu L. Effects of different dose berberine on hemodynamic parameters and [Ca²⁺]_i of cardiac myocytes of diastolic heart failure rat model. *Zhongguo Zhong Yao Za Zhi* 2008;33(7):818-21.
34. Liu W, Liu P, Tao S, Deng Y, Li X, Lan T. Berberine inhibits aldose reductase and oxidative stress in rat mesangial cells cultured under high glucose. *Arch Biochem Biophys* 2008;475:128-134.
35. Tan Y, Tang Q, Hu BR, Xiang JZ. Antioxidant properties of berberine on cultured rabbit corpus cavernosum smooth muscle cells injured by hydrogen peroxide. *Acta Pharmacol Sin* 2007; 28:1914-1918.
36. BalasinornNH, Dsouzar R, Upadhyayr, Anology I. Effect of high intratesticular estrogen on spermatogenesis. *International Journal of Fertility and Sterility* 2010.
37. Gu Yan, Zhang Yifei, Shi Xianzhe, Li Xiaoying, Hong Jie, Chen Jing, et al. Effect of traditional Chinese medicine berberine on type 2 diabetes based on comprehensive metabonomics. *Talanta* 2010;81:766-772.
38. Zhang Hui, Tan Conge, Wang Hongzhan, Xue Shengbo, Wang Miqiu. Study on the history of traditional chinese medicine to treat diabetes. *European Journal of Integrative Medicine* 2010;2:41-46.
39. Sharma B, Salunke R, Balomajumder C, Daniel S, Roy P. Anti-diabetic potential of alkaloid rich fraction from *Capparis decidua* on diabetic mice. *Journal of Ethnopharmacology* 2010;127:457-462.
40. Sun Y, Xun K, Wang Y, Chen X. A systematic review of the anticancer properties of berberine, a natural product from Chinese herbs. *Anti-Cancer Drugs* 2009;20:757-769.