



مطالعه تأثیر عصاره عناب طی یک دوره تمرین استقامتی بر بافت قلب رت‌های نر ویستار مسموم شده با بولدنون

فاطمه حبیب‌پور کریم‌آبادی^۱، آسیه عباسی دلویی^{۱*}، احمد عبدی^۱، سیدجواد ضیاءالحق^۲

۱- گروه فیزیولوژی ورزشی، واحد آیت الله املی، دانشگاه آزاد اسلامی، آمل، ایران.

۲- گروه فیزیولوژی ورزشی، واحد شاهرود، دانشگاه آزاد اسلامی، شاهرود، ایران.

تاریخ دریافت: ۱۳۹۷/۲/۲۴، تاریخ پذیرش: ۱۳۹۷/۳/۱۳

چکیده

مقدمه: هدف از این تحقیق، مطالعه تأثیر عصاره عناب طی یک دوره تمرین استقامتی بر بافت قلب رت‌های نر ویستار مسموم شده با بولدنون بود. **مواد و روش‌ها:** تعداد ۳۰ سر موش نر ویستار با سن ۸ تا ۱۲ هفته و میانگین وزن $195 \pm 7/94$ گرم به‌طور تصادفی در پنج گروه کنترل، بولدنون (۵ میلی‌گرم به ازای هر کیلوگرم وزن بدن)، عصاره عناب، تمرین استقامتی- عصاره عناب و گروه بدون درمان تقسیم شدند. برنامه تمرین استقامتی با شدت متوسط (۵۵-۵۰ درصد اکسیژن مصرفی بیشینه) به مدت شش هفته و پنج جلسه در هفته اجرا شد. تزریق دارو یک بار در هفته، در یک روز مقرر و در عضله خلف رانی به‌صورت عمیق انجام شد. پس از بیهوشی، کالبد شکافی انجام و بافت قلب برداشته شد. **نتایج:** یافته‌ها نشان داد که بولدنون موجب آسیب به بافت عضله قلبی و سلول‌های عضله قلبی شد. همچنین، بولدنون موجب نکروز و پرخونی خفیف در بافت قلب گردید. در گروه عناب میزان تغییرات بافتی عضله قلب و التهاب در سطح بالایی بود. البته نتایج نشان داد که مکمل‌گیری عناب به همراه تمرینات استقامتی می‌تواند آسیب ایجاد شده به بافت عضله قلبی و سلول‌های عضله قلبی را تا حد طبیعی کاهش دهد. **نتیجه‌گیری:** باتوجه به یافته‌های تحقیق حاضر، به نظر می‌رسد بولدنون موجب آسیب به ساختار بافت قلب می‌شود و احتمالاً تمرین استقامتی به همراه عصاره عناب می‌تواند موجب کاهش این آسیب‌ها گردد.

واژه‌های کلیدی: بولدنون، تغییرات ساختاری بافت قلب، عصاره عناب، تمرین استقامتی، رت‌های نر ویستار.

*نویسنده مسئول: دانشگاه آزاد اسلامی واحد آیت الله املی، دانشکده علوم ورزشی، گروه فیزیولوژی ورزشی، تلفن: ۰۹۱۱۱۲۷۴۳۶۶، شماره: ۰۱۱۴۴۱۵۰۹۴۹.

Email: abbasi.dalooi@gmail.com

ارجاع: حبیب‌پور کریم‌آبادی فاطمه، عباسی دلویی آسیه، عبدی احمد، ضیاءالحق سیدجواد. مطالعه تأثیر عصاره عناب طی یک دوره تمرین استقامتی بر بافت قلب رت‌های نر ویستار مسموم شده با بولدنون. مجله دانش و تندرستی در علوم پایه پزشکی ۱۳:۱۳۹۷(۲):۴۲-۴۹.

مقدمه

تستوسترون و مشتقات مصنوعی آن برای افزایش توده عضلانی و افزایش عملکرد بدنی به کار گرفته شده است. تجویز استروئیدهای آنابولیک اندروژنیک برون‌زا، هیپرتروفی قلب را در شرایط آزمایشگاهی و در داخل بدن القاء می‌کند (۱ و ۲). تحقیقات نشان داده‌اند که مصرف طولانی مدت دوز بالای استروئیدهای آنابولیک اندروژنیک می‌تواند منجر به افزایش ضخامت دیواره درون بطنی، کاردیومیوپاتی، آریتمی، نارسایی قلبی و مرگ ناگهانی قلبی در ورزشکاران قدرتی شود (۵-۳). از سوی دیگر، ورزش و تمرین استقامتی می‌تواند موجب تغییرات معناداری در مورفولوژی بافت قلب از جمله افزایش اندازه حفره بطن چپ، ضخامت دیواره و افزایش توده قلب شود که به‌عنوان قلب ورزشکار شناخته شده است (۶) این تعادل و تعدیل فیزیولوژیکی برگشت‌پذیر است و توسط رگ‌زایی موردنیاز و جدید دنبال می‌شود زیرا هیپرتروفی عضله به‌عنوان نتیجه سازگاری عضله قلب در پاسخ به افزایش فعالیت بدنی رخ می‌دهد (۷). علاوه بر این، تجویز استروئیدهای آنابولیک اندروژنیک با دوز بالا در رابطه با ورزش شدید در موش منجر به هیپرتروفی قلب، افزایش سطح سایتوکاین‌های التهابی و تحریک معنادار دستگاه عصبی سمپاتیک می‌شود (۸). بنابراین، ترکیبی از این عوامل ممکن است افراد را به آسیب میوکارد مستعد کند. با این حال، سازگاری عضله قلبی به قرار گرفتن در معرض دوز بالای استروئیدهای آنابولیک اندروژنیک و استفاده از مکمل‌های گیاهی و ارتباط آن با فعالیت‌های بدنی به‌طور ضعیفی درک شده است. در سال‌های اخیر استفاده از گیاهان دارویی با ترکیب‌های طبیعی و سنتتیک جهت حفاظت از سلول‌های برخی اندام‌ها در مقابل التهاب و سمیت مورد استفاده قرار گرفته است (۹). گونه‌های زیزیفوس (خانواده رامناسه آ) در نواحی وسیعی از آسیا، آفریقا و امریکای جنوبی یافت می‌شوند. گونه خاصی از آن با نام عناب (زیزیفوس جوجوبا) از گذشته‌های دور به‌عنوان گیاه دارویی مصرف داشته و از میوه، برگ و حتی ریشه این گیاه به‌طور گسترده‌ای در کشورهای شرق آسیا در درمان بیماری‌های مختلف استفاده شده است (۱۰ و ۱۱). در مطالعات مختلف وجود ترکیبات شیمیایی بسیار متنوع در عناب مورد بررسی و تأیید قرار گرفته است. در یک مطالعه مشخص شده است که میوه عناب غنی از کربوهیدرات‌ها، فیبر، پروتئین، چربی، ویتامین‌های ضروری و مواد معدنی است (۱۲). میوه عناب در مقایسه با ساقه، ریشه و برگ‌های آن دارای ویتامین C و A بیشتری بوده و غنی از لینولئیک اسید است (۱۳). علاوه بر این، در میوه عناب فلاونوئیدها، تری‌ترپنوئید ساپونین‌ها، آلکالوئیدها، استرول‌ها و نیز اسید لوریک شناسایی شده است (۱۴ و ۱۵). خواص درمانی متعددی برای عناب به اثبات رسیده است که از جمله آنها می‌توان به خواص ضد التهابی آن

اشاره کرد (۱۱ و ۱۶). همچنین در تحقیقی نشان داده شده است که تمرین به همراه مصرف عناب می‌تواند از بیماری‌های قلبی عروقی جلوگیری نماید (۱۷). تقریباً در تمام مطالعات، عوارض مصرف استروئیدهای آنابولیک اندروژنیک در کوتاه مدت و یا در عرض چند هفته تا یک ماه مورد بررسی قرار گرفته است. با این حال، اثرات استفاده میان مدت و طولانی مدت آنها هنوز هم مورد بحث است. بررسی‌ها نشان می‌دهد که مطالعات مختلفی با هدف بررسی تأثیر دوز بالا برای نشان دادن اثرات استروئیدهای آنابولیک اندروژنیک روی بافت عضله قلب (با یا بدون تمرین) طراحی شده‌اند. با این حال، تحقیق حاضر برای درک بهتر اثرات استروئیدهای آنابولیک اندروژنیک با دوز بالا بر مورفولوژی بافت عضله قلب در ترکیب با تمرین و مکمل در یک دوره شش هفته‌ای صورت گرفت.

باتوجه به مصرف گسترده استروئیدهای آنابولیک اندروژنیک توسط ورزشکاران و اثرات جانبی آن روی ساختار بافت قلب و اینکه این داروها بدون هیچ نظارتی توسط افراد بدون صلاحیت به ورزشکاران و جوانان در سطح وسیع تجویز می‌شوند نتایج این تحقیق می‌تواند به شناخت بهتر ورزشکاران از اثرات این داروها کمک نماید. همچنین اطلاعات کمی در مورد اثرات استروئیدهای آنابولیک اندروژنیک بر پاسخ ساختار بافت قلب طی تمرین استقامتی و تغذیه (استفاده از مکمل‌های گیاهی طبیعی) وجود دارد، بنابراین انجام تحقیق در این زمینه ضروری به نظر می‌رسد. باتوجه به موارد یاد شده تحقیق حاضر برای بررسی تغییرات ساختاری بافت قلبی در پاسخ به عصاره عناب طی یک دوره تمرین استقامتی در رت‌های نر ویستار مسموم شده با بولدنون انجام گرفت.

مواد و روش‌ها

جامعه آماری موش‌های صحرایی نر نژاد ویستار پژوهشکده علمی کاربردی دامغان بودند که از میان آنها تعداد ۳۰ سر موش صحرایی نر ویستار با سن ۸ تا ۱۲ هفته و وزن اولیه $195 \pm 7/94$ گرم به‌عنوان نمونه آماری انتخاب شدند. نمونه آماری این تحقیق، به روش نمونه‌گیری انتخابی هدفدار باتوجه به شرایط وزنی و سنی انجام شد. سپس به‌صورت تصادفی در پنج گروه، با شش سر موش در هر گروه تقسیم شدند؛ ابتدا تمامی گروه شروع به مصرف ۷ هفته استروئید با دوز بالا (۵ میلی‌گرم به ازاء هر کیلوگرم) کرده و بعد از آن یک گروه بعد از بیهوشی، تشریح و بافت قلب برای انجام آزمایشات ساختاری (هماتوکسیلین ائوزین) به محلول فرمالدئید ۱۰ درصد منتقل شد. ۴ گروه بعد بدین صورت تقسیم‌بندی شدند که یک گروه بعد از مصرف هیچ ماده‌ای مصرف نکرد و فعالیتی انجام نداد. گروه بعد تنها عصاره عناب مصرف کرد (۶۰۰ میلی‌گرم به ازاء هر کیلوگرم). گروه بعد هم عصاره عناب و هم تمرین استقامتی انجام داد. گروه بعد گروهی بود که

در پایان مطالعه پس از ۵۶ روز حیوانات به مدت ۱۲ ساعت ناشتا نگه داشته شدند. سپس نمونه‌ها وزن شده و برای نمونه‌گیری بیهوش شدند. بیهوشی با استفاده از محفظه شیشه‌ای درب دار (دسیکاتور)، محتوی پنبه آغشته به کلروفورم محصول شرکت مرک آلمان انجام شد. پس از گذشت ۴۰ تا ۵۰ ثانیه حیوان در بیهوشی مناسب قرار گرفت. پس از بیهوشی با ثابت کردن حیوان روی تخته جراحی جوندگان، کالبد شکافی انجام شده و بلافاصله بافت قلب برداشته شد. نمونه‌ها پس از جداسازی در فرمالین ۱۰٪ ثابت و سپس جهت انجام روش‌های معمول بافت‌شناسی آماده شدند. پس از انجام مراحل معمول از بافت‌ها برش‌هایی با ضخامت ۵ میکرون به دست آمد. برش‌ها با روش معمولی هماتوکسیلین و ائوزین رنگ‌آمیزی و مورد مطالعه قرار گرفتند. جهت ارزیابی مقاطع تهیه شده از میکروسکوپ، استفاده و از تمامی لام‌ها تصویر تهیه شد. نمونه‌گیری بافت قلب از پنج گروه پس از مداخله متغیرهای مستقل انجام و تغییرات ساختاری در بافت قلب آن‌ها مطالعه و سپس مورد مقایسه قرار گرفت. در این تحقیق اصول اخلاقی در مورد نحوه کار با حیوانات آزمایشگاهی از جمله در دسترس بودن آب و غذا، شرایط نگهداری مناسب و عدم اجبار در تمرینات مدنظر قرار گرفت. همه آزمایشات براساس خط‌مشی‌های قرارداد هلسینکی اجرا شد و توسط کمیته اخلاق دانشگاه آزاد اسلامی واحد آیت الله آملی بررسی و تأیید گردید.

متغیرهای مورد ارزیابی در بافت قلب و در نمونه‌های حاضر شامل متغیر تغییرات کلی بافت قلب، سلول‌های عضلانی، نکروز، التهاب و پرخونی بود که شدت و درجه تغییرات مذکور براساس مشاهدات میکروسکوپی و تهیه فتومیکروگراف صورت گرفت. در هر لام در زیر میکروسکوپ و با بزرگنمایی ۴۰۰ حداقل ۴ زمینه مشاهده و عکسبرداری گردید. در هر زمینه تعداد سلول‌های تغییر یافته شمارش و درجه تغییرات سلولی و بافتی از شدت ۰ تا ۳ (درجه ۰ بیانگر عدم مشاهده تغییر، درجه ۱ بیانگر تغییرات خفیف، درجه ۲ بیانگر تغییرات متوسط و درجه ۳ بیانگر تغییرات شدید می‌باشند) درجه‌بندی شدند. در متغیر تغییرات سلولی، مشاهدات شامل تغییر در شکل ظاهری سلول، اندازه، رنگ و میزان سیتوپلاسم، رنگ و شکل هسته و تغییرات نکروتیک (درجات مرگ سلولی) و در متغیر التهاب، وجود سلول‌های التهابی در ناحیه بررسی گردید.

نتایج

در جدول ۱ تفکیک و درجه‌بندی تغییرات پدید آمده در متغیرهای مورد ارزیابی بافت قلب در گروه‌های مختلف نشان داده شده است. نتایج نشان داد مصرف مکمل بولدونون موجب آسیب به بافت عضله قلبی و سلول‌های عضله قلبی شد (جدول ۱). همچنین، مصرف مکمل بولدونون موجب نکروز و پرخونی خفیف در بافت قلب شد. در گروه عصاره عناب، التهاب بافت عضله قلبی و سلول‌های عضله قلبی بالا

از ابتدای تزریق و تمرین بدون عصاره و فعالیت بودند. گروه‌های مورد مطالعه در قفسه‌های مخصوص جوندگان از جنس PVC با درپوش توری فلزی که کف آنها با تراشه‌های تمیز چوب پوشانده شده بود تقسیم شدند. دمای اتاق $22 \pm 1/4$ درجه سانتی‌گراد با رطوبتی معادل ۶۵ تا ۷۵ درصد بود. نمونه‌ها طبق چرخه ۱۲ ساعت خواب و بیداری، با در دسترس بودن آب و غذا در ظرف آب‌خوری از جنس PVC نگهداری شدند. غذای مورد استفاده حیوانات، غذای فشرده و آماده مخصوص موش، ساخت کارخانه خوراک گرگان و آب مصرفی، آب تصفیه شده شهری بود. جهت تجویز و تزریق دارو از سرنگ انسولین مدرج استفاده شد و در زمان معین به حیوان تزریق شد. این کار به صورت یک بار در هفته، راس ساعت معین (ساعت ۱۱ صبح) و در یک روز مقرر در هفته، و در عضله خلف رانی به صورت عمیق انجام شد. گروه کنترل نیز محلول فیزیولوژیک نرمال سالین یا محلول سدیم کلراید ۰/۰۹ را دریافت می‌کردند.

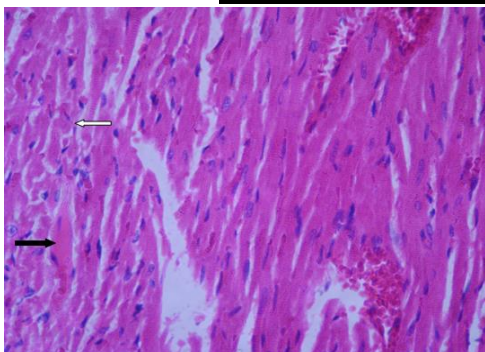
در پژوهش حاضر از شدت تمرینی متوسط (۵۵-۵۰ درصد اکسیژن مصرفی بیشینه) و در عین حال کارآمد از لحاظ فیزیولوژیک استفاده گردید؛ بدین صورت که گروه‌های ورزشی در معرض تمرین نوارگردان با شدت متوسط برای ۵ روز در هفته و به مدت ۶ هفته قرار گرفتند. سرعت و مدت تمرین نوارگردان به تدریج افزایش یافت و از ۱۰ متر در دقیقه برای ۱۰ دقیقه در هفته اول به ۱۰ متر در دقیقه برای ۲۰ دقیقه در هفته دوم، ۱۴ تا ۱۵ متر در دقیقه برای ۲۰ دقیقه در هفته سوم، ۱۴ تا ۱۵ متر در دقیقه برای ۳۰ دقیقه در هفته چهارم و ۱۷ تا ۱۸ متر در دقیقه برای ۳۰ دقیقه در هفته پنجم افزایش یافت. جهت رسیدن سازگاری‌های به دست آمده به حالت یکنواخت، تمامی متغیرهای تمرینی در هفته پایانی ثابت نگه داشته شدند. به منظور تحریک موش‌ها برای دویدن، از محرک صوتی (ضربه به دیواره نوارگردان) استفاده شد؛ بدین صورت که در جلسات اول، از محرک الکتریکی با ولتاژ کم، همراه با محرک صوتی استفاده شد و پس از شرطی نمودن موش‌ها به همراه بودن دو محرک، در سایر جلسات به منظور رعایت نکات اخلاقی کار با حیوان آزمایشگاهی، فقط از محرک صوتی استفاده شد.

میوه عناب شسته شده و در دمای ۴۰ درجه به مدت یک هفته خشک شد. سپس هسته از میوه جدا گشته و پودر شد. عصاره از پودر به دست آمده به وسیله عصاره اتانول ۷۰ درصد استحصال گشت. عصاره در داخل مواد نیمه جامد به وسیله بخار چرخشی در دمای حدود ۵۰ درجه سانتی‌گراد تغلیظ شد (۹). عصاره در آب مقطر ۶۰۰ میلی‌گرم در میلی‌لیتر حل گردید و به صورت خوراکی در دوز ۶۰۰ میلی‌گرم در کیلوگرم از وزن توسط رت‌ها مصرف گردید.

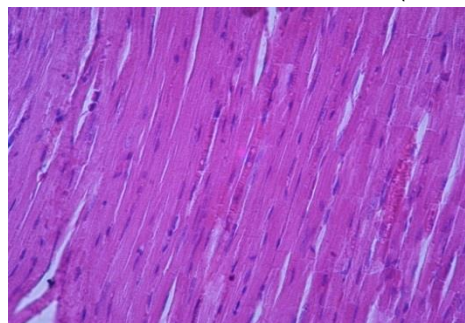
عناب بی‌نظمی و تخریب بافتی همراه با جداسدگی در تمام نواحی کاملاً مشهود بوده پرخونی و التهاب نیز قابل رؤیت است. درهم ریختگی سلولی در برخی نواحی (فلش سفید) دیده می‌شود. سیتوپلاسم غیرطبیعی و روند نکروتیک در برخی سلول‌ها (فلش سیاه) وجود دارد (شکل ۳). در گروه عصاره عناب-تمرین استقامتی اگرچه آثار پرخونی و التهاب، که خود نمایانگر روندی ترمیمی در بافت است، مشاهده می‌گردد اما به‌طور کلی بافت نسبت به گروه عناب ویژگی‌های طبیعی پیدا کرده و نظم بافت عضلانی همراه با مشخصات نرمال سلولی دیده می‌شود (شکل ۴). نکته قابل توجه در گروه بدون درمان وجود سلول‌هایی با سیتوپلاسم بسیار کم‌رنگ و هسته‌های نامشخص (فلش سیاه) می‌باشد که نشان از نواحی غیرطبیعی در بافت است. همچنین باتوجه به اینکه اغلب سلول‌ها منظم هستند اما در برخی نواحی جداسدگی و پیچ خوردگی بافتی وجود دارد (فلش سفید). پرخونی نیز در بافت دیده می‌شود (شکل ۵).

جدول ۱- تفکیک و درجه‌بندی تغییرات پدید آمده در متغیرهای مورد ارزیابی بافت قلب

گروه	تغییرات بافتی عضله قلب	سلول‌های عضلانی	نکروز	التهاب	پرخونی
کنترل	۰	۰	۰	۰	۰
بولدنون	۲	۲	۱	۰	۱
دوز ۵ میلی‌گرم بر کیلوگرم	۲	۱	۱	۲	۱
عناب	۰	۰	۰	۱	۱
عناب-تمرین استقامتی	۱	۱	۰	۰	۱
گروه بدون درمان	۱	۱	۰	۰	۱



شکل ۳- فتومیکروگراف تهیه شده از قلب موش‌های صحرایی گروه عصاره عناب (H&E×۴۰۰)



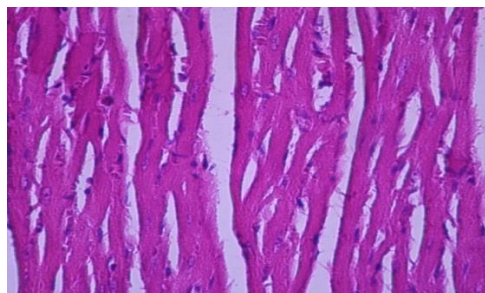
شکل ۴- فتومیکروگراف تهیه شده از قلب موش‌های صحرایی گروه عصاره عناب - تمرین استقامتی (H&E×۴۰۰)

بود. عصاره عناب به همراه تمرینات استقامتی آسیب بافت عضله قلبی و سلول‌های عضله قلبی را کاهش داد (جدول ۱).

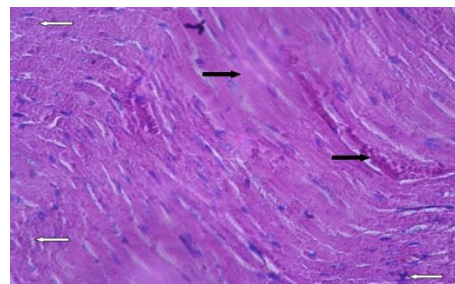
تفسیر بافت‌شناسی مربوط به فتومیکروگراف‌های به‌دست آمده از نمونه‌های قلب گروه‌های مورد آزمایش در شکل‌های ۱ تا ۵ ارائه شده است. نتایج فتومیکروگراف تهیه شده از قلب موش‌های صحرایی گروه کنترل نشان داد سلول‌ها دارای انشعابات طبیعی، اتصالات منظم، سیتوپلاسم اسیدوفیل و هسته مشخص بوده و مرگ سلولی یا بی‌نظمی در بافت دیده نمی‌شود (شکل ۱).

در گروه بولدنون دوز ۵ میلی‌گرم بر کیلوگرم، مشخصات بافت به سمت تخریب پیشروی کرده به‌طوری که اغلب سلول‌ها فاقد هسته و سیتوپلاسم مشخص هستند. هسته‌ها تیره و سیتوپلاسم غیریکنواخت و کم‌رنگ است. در برخی نواحی (فلش سفید) سیتوپلاسم دارای واکنش و ذرات غیرطبیعی می‌باشد. همچنین نشانه‌هایی از پرخونی و تخریب داخل سلولی (فلش سیاه) نیز دیده می‌شود (شکل ۲). در گروه عصاره

**توضیح: تغییرات پدید آمده و مشاهده شده از عدد ۰ تا ۳ درجه‌بندی گردیده است. درجه ۰ بیانگر عدم مشاهده تغییر، درجه ۱ بیانگر تغییرات خفیف، درجه ۲ بیانگر تغییرات متوسط و درجه ۳ بیانگر تغییرات شدید می‌باشد.



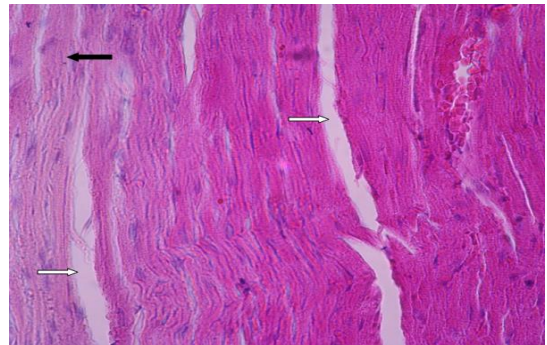
شکل ۱- فتومیکروگراف تهیه شده از قلب موش‌های صحرایی گروه کنترل (H&E×۴۰۰)



شکل ۲- فتومیکروگراف تهیه شده از قلب موش‌های صحرایی گروه بولدنون با دوز ۵ میلی‌گرم بر کیلوگرم (H&E×۴۰۰)

سارکوپلاسمی را افزایش می‌دهند تعدیل می‌شوند (۲۶). افزایش Ca^{2+} نفوذپذیری میتوکندری را تحت تأثیر قرار می‌دهد و منجر به رهائش عوامل اپوپتوزیک مانند سیوکروم C، عامل القاء‌کننده آپوپتوز و کاسپاز ۹ می‌شود. قابل ذکر است که دوز استروئیدهای آندروژنی آنابولیک با مرگ ناگهانی قلبی، MI، بازسازی بطن و کاردیومیوپاتی به آپوپتوز مربوط می‌شود (۲۷). این یافته‌ها ممکن است مشاهدات بالینی را توضیح دهند که استروئیدهای آندروژنی آنابولیک بدون ترومبوز کرونر می‌توانند به مرگ یا تصلب شریان قلبی منجر شوند.

علاوه بر این، نتایج تحقیق حاضر نشان داد عصاره عناب، التهاب بافت عضله قلبی و سلول‌های عضله قلبی را افزایش داد و تغییرات بافت عضله قلبی همچنان در سطح بالایی بود به طوری که در گروه عصاره عناب بی‌نظمی و تخریب بافتی همراه با جداسدگی در تمام نواحی کاملاً مشهود بوده و پرخونی و التهاب نیز قابل رؤیت بود. همچنین در این گروه درهم ریختگی سلولی در برخی نواحی و سیتوپلاسم غیرطبیعی و روند نکروتیک در برخی سلول‌ها وجود داشت. مطالعات قلبی اثرات حفاظت کبدی و همچنین ضدالتهابی عصاره عناب را نشان داده‌اند (۹، ۱۱ و ۱۶). با این وجود، تاکنون تأثیر حفاظتی عناب بر بافت قلب مورد بررسی قرار نگرفته است. در همین راستا، مشاهدات ابراهیمی و همکاران نشان داد که درمان با عناب با دوز ۶۰۰ میلی‌گرم به ازای هر کیلوگرم وزن بدن بهبود قابل توجه در نکروز کبدی ناشی از تتراکلرید کربن ایجاد می‌کند و کاهش التهاب سلول‌های پورتال را موجب می‌شود. در گروه مداخله با ۴۰۰ میلی‌گرم عناب، تخریب و نکروز سلول‌ها تا اندازه‌ای دیده می‌شد و کاهش التهاب سلول‌های پورتال را نیز موجب شد. تغییرات سلول‌های کبدی تا حدی طبیعی بود. همچنین در گروه مداخله با ۲۰۰ میلی‌گرم عناب، نکروز سلول‌ها و التهاب پورتال کبدی به میزان بیشتر دیده شد و بهبود کمتر از دو گروه دیگر ایجاد شد (۹). بنابراین احتمالاً پاسخ التهابی، نکروز و تغییرات بافتی به مصرف عناب وابسته به دوز می‌باشد. همچنین مقایسه نتایج به‌دست آمده از تحقیقات مختلف اغلب به دلیل ترکیبات عصاره که تا حد زیادی به منطقه جغرافیایی، تنوع، سن گیاه، روش خشک کردن و روش استخراج عصاره وابسته است دشوار می‌باشد. در تحقیق حاضر نقش غلظت و مدت تجویز عناب به‌عنوان عوامل حیاتی برای کاهش تخریب بافت قلبی ناشی از بولدنون در نظر گرفته شد. نتایج حاصل از این مطالعه نشان داد که به دنبال تجویز بولدنون، در گروه مصرف عناب اثرات تخریب بافت قلبی در سطح بالایی بود. به نظر می‌رسد درمان با عصاره عناب به تنهایی نمی‌تواند اثرات آسیب بافتی و التهاب عضله قلبی ناشی از مسمومیت بولدنون را کاهش دهد. البته نباید دوز تجویز عناب را نیز نادیده گرفت به طوری که شاید با تغییر میزان دوز مصرفی عناب و تجویز آن در دوزهای



شکل ۵- فتومیکروگراف تهیه شده از قلب موش‌های صحرایی گروه بدون درمان (H&E×۴۰۰)

بحث

نتایج تحقیق حاضر نشان داد بولدنون موجب آسیب به بافت عضله قلبی و سلول‌های عضله قلبی و نکروز و پرخونی خفیف در بافت قلب شد. اثرات مزمن استفاده نادرست از استروئیدهای آندروژنی آنابولیک بر عملکرد و ساختار تعداد زیادی از اندام‌های بدن گزارش شده است (۲۰-۱۸). در همین راستا، محققان نشان داده‌اند که سوء استفاده از استروئیدهای آندروژنی آنابولیک، تغییر در ساختار قلب، اندازه و ضخامت بطن و همچنین محتوای بافت همبند قلب را به همراه دارد (۲۳-۲۱). نتایج تحقیق حاضر نیز با یافته‌های قلبی همخوان می‌باشد. به طوری که در تحقیق حاضر نیز آسیب به بافت عضله قلبی و سلول‌های عضله قلبی، نکروز و پرخونی خفیف در گروه‌های مسموم شده با بولدنون مشاهده گردید. مشخصات بافت به سمت تخریب پیشروی کرده به طوری که اغلب سلول‌ها فاقد هسته و سیتوپلاسم مشخص هستند. هسته‌ها تیره و سیتوپلاسم غیریکنواخت و کم‌رنگ است و در برخی نواحی سیتوپلاسم دارای واکوئول و ذرات غیرطبیعی می‌باشد. همچنین نشانه‌هایی از پرخونی و تخریب داخل سلولی نیز دیده می‌شود. مکانیسم‌های عمل فیزیولوژیک و دارویی استروئیدهای آندروژنی آنابولیک بر ساختار و عملکرد قلب به‌طور واضحی مشخص نشده‌اند. استروئیدهای آندروژنی آنابولیک به گیرنده‌های آندروژنی در قلب و شریان‌های اصلی متصل می‌شوند و سطوح فیزیولوژیک (به‌عنوان مثال، تستوسترون) ممکن است تأثیر مثبتی روی عروق کرونر از طریق رهائش نیتریک اکساید اندوتلیال و مهار تون عضلانی عروق صاف داشته باشند (۲۴). مطالعات حیوانی نشان داده‌اند که سوء استفاده از استروئیدهای آندروژنی آنابولیک مانند ناندرولون با دوز بالا ممکن است این پاسخ گشادکننده عروق را معکوس کند و منجر به پیشبرد اثرات رشد آن بر بافت قلب، به‌عنوان کاردیومیوپاتی هیپرتروفیک شده و به دنبال آن مرگ برنامه‌ریزی شده سلول را موجب گردد (۲۵). این اثرات به احتمال زیاد توسط آبشارهای پیام‌برگیرنده ثانویه غشاء که جریان Ca^{2+} داخل سلولی و فراخوان Ca^{2+} از شبکه

تغییرات ساختاری بافت قلب در رت‌های مسموم شده با بولدنون گردد. با این حال، باتوجه به مطالعات اندک انجام شده در این رابطه، تحقیق روی ارتباط بین فعالیت ورزشی، استروئیدهای آنابولیک و تغییرات ساختاری بافت قلب نیاز به توضیح بیشتری دارد.

تشکر و قدردانی

این تحقیق در دانشگاه آزاد اسلامی واحد آیت الله املی انجام شد. بدینوسیله نویسندگان تشکر و قدردانی خود را از این واحد دانشگاهی اعلام می‌دارند.

References

- Cabral AM, Vasquez EC, Moyses MR, Antonio A. Sex hormone modulation of ventricular hypertrophy in sinoaortic denervated rats. *Hypertension* 1988;11:193-7.
- Malhotra A, Buttrick P, Scheuer J. Effects of sex hormones on development of physiological and pathological cardiac hypertrophy in male and female rats. *Am J Physiol* 1990;259:H866-71. doi: 10.1152/ajpheart.1990.259.3.H866
- Payne JR, Kotwinski PJ, Montgomery HE. Cardiac effects of anabolic steroid. *Heart* 2004;90:473-5. doi: 10.1136/hrt.2003.025783
- Hassan AF, Kamal MM. Effect of exercise training and anabolic androgenic steroids on hemodynamics, glycogen content, angiogenesis and apoptosis of cardiac muscle in adult male rats. *Int J Health Sci (Qassim)* 2013;7:47-60.
- Fineschi V, Riezzo I, Centini F, Silingardi E, Licata M, Karch SB. Sudden cardiac death during anabolic steroid abuse: morphologic and toxicologic finding in two fatal cases of bodybuilders. *Int J Legal Med* 2007;121:48-53. doi: 10.1007/s00414-005-0055-9
- Pluim BM, Zwinderman AH, van der Laarse A, van der Wall EE. The athlete's heart. A meta-analysis of cardiac structure and function. *Circulation* 2000;101:336-44.
- Ellison GM, Waring CD, Vicinanza C, Torella D. Physiological cardiac remodeling in response to endurance exercise training: cellular and molecular mechanisms. *Heart* 2012;98:5-10. doi: 10.1136/heartjnl-2011-300639
- Fineschi V, Di Paolo M, Neri M, Bello S, D'Errico S, Dinucci D, et al. Anabolic steroid- and exercise-induced cardio-depressant cytokines and myocardial b1 receptor expression in CD1 mice. *Curr Pharm Biotechnol* 2011;12:275-84.
- Ebrahimi S, Sadeghi H, Pourmahmoudi A, Askariyan SH, Askari S. Protective effect of zizyphus vulgaris extract, on liver toxicity in laboratory rats. *Armaghane Danesh* 2011;16:172-80.[Persian].
- Pawlowska AM, Camangi F, Bader A, Braca A. Flavonoids of Zizyphus jujuba L. and Zizyphus spina-christi (L.) Willd (Rhamnaceae) fruits. *Food Chem* 2009;112:858-62. doi: 10.1016/j.foodchem.2008.06.053
- Al-Reza SM, Bajpai VK, Kang SC. Antioxidant and antilisterial effect of seed essential oil and organic extracts from Zizyphus jujuba. *Food Chem Toxicol* 2009;47:2374-80. doi: 10.1016/j.fct.2009.06.033
- Li JW, Fan LP, Ding SD, Ding XL. Nutritional composition of five cultivars of Chinese jujuba. *Food Chem* 2007;103:454-60. doi: 10.1016/j.foodchem.2006.08.016
- Benammar C, Hichami A, Yessoufou A, Simonin AM, Belarbi M, Allali H, et al. Zizyphus lotus L. (Desf.) modulates antioxidant activity and human T-cell proliferation. *BMC Complement Altern Med* 2010;10:54-66. doi: 10.1186/1472-6882-10-54

مختلف بتوان به نتایج روشن‌تری دست یافت. به هرحال به تحقیقات بیشتری در این زمینه نیاز می‌باشد. با این حال، نتایج تحقیق حاضر نشان داد تجویز عصاره عناب به همراه تمرینات استقامتی می‌تواند آسیب ایجاد شده به بافت قلبی و سلول‌های عضله قلبی را تا حد طبیعی کاهش دهد به طوری که در گروه عصاره عناب -تمرین استقامتی اگرچه آثار پرخونی و التهاب، که خود نمایانگر روندی ترمیمی در بافت است مشاهده می‌گردد اما به طور کل بافت نسبت به گروه عناب ویژگی‌های طبیعی پیدا کرده و نظم بافت عضلانی همراه با مشخصات نرمال سلولی دیده می‌شود. مطالعات تأکید کرده‌اند که تمرینات هوازی به همراه عصاره عناب با تأثیر مثبت بر عوامل خطرزای قلبی عروقی می‌تواند از بروز بیماری‌های قلبی عروقی پیشگیری نماید. محققان تأیید کرده‌اند که استروئیدها با یا بدون تمرینات بر ضخامت بطن به یک روش وابسته به دوز تأثیر می‌گذارند، اما در مطالعات خود، اغلب بررسی اثرات دوزهای بالا (از ۱ تا ۱۰ میلی گرم به ازای هر کیلوگرم در هفته) بر قلب را بررسی کرده‌اند (۲۸). با این حال، باتوجه به عدم تشابه تجویز دوز استروئیدهای آندروژنی آنابولیک، برنامه‌های تمرینات و مدت زمان درمان‌های تجربی در مطالعات مختلف، نتیجه‌گیری در مورد اثر واقعی دوز خاص استروئیدها در بافت قلب دشوار است. در مطالعه حاضر از دوز بالای استروئید (بیش از ۲۰ میلی گرم به ازای هر کیلوگرم در هفته) استفاده و باعث تغییرات بافت قلب شد. در مطالعات قلبی این میزان تغییرات حاصل از تجویز استروئید بر بافت قلب متغیر می‌باشد که به این معنی است که به سادگی تجویز استروئید طی تمرین به یک روش وابسته به دوز بر بافت قلب تأثیر می‌گذارد. این نتیجه مهم است زیرا ورزشکاران استفاده‌کننده از استروئید باید آگاه باشند که دوزهای بالای استروئیدها و مشتقات آنها موجب بهبود عملکرد دستگاه قلبی عروقی نمی‌شوند. باتوجه به اینکه اکثر دیواره قلب از سلول‌های عضله قلب تشکیل شده، یافته‌های تحقیق حاضر همخوان با نتایج مربوطه اندازه‌گیری قطر سلول در تحقیق رتنویچ و همکاران همخوان بوده و این یافته‌ها را تأیید می‌کند (۲۹). رن و همکاران نیز نشان دادند که استروئید ناندرون هیپرتروفی قلبی را القاء می‌کند (۲۸). به طور کلی مطالعه حاضر نشان می‌دهد که استروئید آندروژنیک بولدنون اثرات جانبی بر مورفولوژی قلب دارد. بنابراین دوزهای بالای استروئیدهای آندروژنی استفاده شده توسط برخی از ورزشکاران طی تمرینات و مسابقه می‌تواند منجر به آسیب و تخریب بافت قلب شود.

به طور خلاصه، نتایج تحقیق حاضر نشان داد بولدنون موجب آسیب به بافت عضله قلبی و سلول‌های عضله قلبی و نکروز و پرخونی خفیف در بافت قلب شد. باتوجه به یافته‌های تحقیق حاضر، به نظر می‌رسد که احتمالاً تمرین استقامتی به همراه عصاره عناب می‌تواند موجب کاهش

22. Tanno AP, das Neves VJ, Rosa KT, Cunha TS, Giordano FC, Calil CM, et al. Nandrolone and resistance training induce heart remodeling: role of fetal genes and implications for cardiac pathophysiology. *Life Sci* 2012;89:631-7. doi: 10.1016/j.lfs.2011.08.004
23. Montisci M, El Mazloun R, Cecchetto G, Terranova C, Ferrara SD, Thiene G, et al. Anabolic androgenic steroids abuse and cardiac death in athletes: morphological and toxicological findings in four fatal cases. *Forensic Sci Int* 2012;217:e13-8. doi: 10.1016/j.forsciint.2011.10.032
24. Rosano GM, Cornoldi A, Fini M. Effects of androgens on the cardiovascular system. *J Endocrinol Invest* 2005;28:32-8.
25. Zaugg M, Jamali NZ, Lucchinetti E, Xu W, Alam M, Shafiq SA, et al. Anabolic-androgenic steroids induce apoptotic cell death in adult rat ventricular myocytes. *J Cell Physiol* 2001;187:90-5. doi: 10.1002/1097-4652(2001)9999:9999<00::AID-JCP1057>3.0.CO;2-Y
26. Lieberherr M, Grosse B. Androgens increase intracellular calcium concentration and inositol 1,4,5- triphosphate and diacylglycerol formation via a pertussis toxin-sensitive G-protein. *J Biol Chem* 1994;269:7217-23.
27. Kroemer G, Dallaporta B, Resche-Rigon M. The mitochondrial death/ life regulator in apoptosis and necrosis. *Annu Rev Physiol* 1998;60:619-42. doi: 10.1146/annurev.physiol.60.1.619
28. Ren R, Oakley RH, Cruz-Topete D, Cidlowski JA. Dual role for glucocorticoids in cardiomyocyte hypertrophy and apoptosis. *Endocrinology* 2012;153:5346-60. doi: 10.1210/en.2012-1563
29. Sretenović J, Živković V, Srejić I, Milosavljević Z. The effects of high doses of nandrolone decanoate on cardiac muscle tissue. *Ser J Exp Clin Res* 2016;17:1-12.
14. Mesulam MM, Guillozet A, Shaw P, Levey A, Duysen EG, Lockridge O. Acetylcholinesterase knockouts establish central cholinergic pathways and can use butyrylcholinesterase to hydrolyze acetylcholine. *Neuroscience* 2002;110:627-39.
15. Pahuja M, Mehla J, Reeta KH, Joshi S, Gupta YK. Hydroalcoholic extract of *Zizyphus jujuba* ameliorates seizures, oxidative stress, and cognitive impairment in experimental models of epilepsy in rats. *Epilepsy Behav* 2011;21:356-63. doi: 10.1016/j.yebeh.2011.05.013
16. Taati M, Alirezaei M, Moshkatsadat MH, Rasouljan B, Moghadasi M, Sheikhzadeh F, et al. Protective effects of *Zizyphus jujuba* fruit extract against ethanol-induced hippocampal oxidative stress and spatial memory impairment in rats. *J Med Plant Res* 2011;5:915-21.
17. Ghanbari Niaki A, Hosseini F, Rooadbari F, Rahmati Ahmadabad S, Rooadbari M. Effects of aerobic training with or without *Zizyphus Jujuba* water extraction on fundus nesfatin-1, ATP, HDL-C, and LDL-C concentrations in female rats. *J Phys Activ Health* 2013;4:9-16.
18. Frankenfeld SP, de Oliveira LP, Ignacio DL, Coelho RG, Mattos MN, Ferreira AC, et al. Nandrolone decanoate inhibits gluconeogenesis and decreases fasting glucose in Wistar male rats. *J Endocrinol* 2014;220:143-53. doi: 10.1530/JOE-13-0259
19. Tylicki A, Kawalko A, Sokolska J, Strumilo S. Effect of anabolic steroid nandrolone deaconate on the properties of certain enzymes in the heart, liver, and muscle of rats, and their effect on rats' cardiac electrophysiology. *Horm Metab Res* 2007;39:268-72. doi: 10.1055/s-2007-973094
20. Takahashi M, Tatsugi Y, Kohno T. Endocrinological and pathological effects of anabolic-androgenic steroid in male rat. *Endocr J* 2004;51:425-34.
21. Frati P, Busardo FP, Cipolloni L, Dominicis ED, Fineschi V. Anabolic androgenic steroids (AAS) related deaths: autptic, histopathological and toxicological findings. *Curr Neuropharmacol* 2015;13:146-59. doi: 10.2174/1570159X13666141210225414



Evaluation of Ziziphus Jujube Extract Effect During Endurance Training on Cardiac Tissue in Wistar Male Rats Toxicated by Boldenone

Fatemeh Habibpoor Karimabadi ()¹, Asieh Abbassi Dalooi ()^{1*}, Ahmad Abdi ()¹,
Seyed Javad Ziaolhagh ()²

1. Dept. of Exercise Physiology, Ayatollah Amoli Branch, Islamic Azad University Amol, Iran.

2. Dept. of Exercise Physiology, Shahrood Branch, Islamic Azad University Shahrood, Iran.

Received: 14 May 2018, **Accepted:** 3 June 2018

Abstract:

Introduction: The aim of this study was to evaluate the effect of Ziziphus Jujube extract during endurance training on cardiac tissue in Wistar male rats toxicated by Boldenone.

Methods: Thirty male Wistar rats aged 8-12 weeks (weight $195 \pm 7.94g$) were randomly assigned to five groups: control, Boldenone (5 mg/kg), Ziziphus Jujube extract, endurance training- Ziziphus Jujube extract and Non-treated group. The endurance training program with moderate intensity (50-55% maximal oxygen consumption) was performed five times a week for six weeks. Injection was done once a week, on an appointed day, and in depth of the hamstring. After anesthesia, autopsy was performed and the cardiac tissue was isolated.

Results: The results showed that the Boldenone caused damage to the heart tissue muscle and heart muscle cells. Also, Boldenone was the reason of mild necrosis and congestion in heart tissue. The rate of change of heart tissue and inflammation were high in extract group. However, the results showed that Ziziphus Jujube extract with endurance training could decrease to normal levels damage to the heart tissue muscle and heart muscle cells.

Conclusion: According to the findings, it seems that Boldenone caused structural damage of heart tissue, and possibly endurance training with Ziziphus Jujube extract could reduce the damages.

Keywords: Boldenone, Structural changes of cardiac tissue, Ziziphus Jujube extract, Endurance training, Wistar rats.

Conflict of Interest: No

*Corresponding author: Asieh Abbassi Dalooi, **Email:** abbasi.dalooi@gmail.com

Citation: Habib Pour F, Abbassi Dalooi A, Abdi A, Ziaolhagh SJ. Evaluation of ziziphus jujube extract effect during endurance training on cardiac tissue in wistar male rats toxicated by boldenone. Journal of Knowledge & Health in Basic Medical Sciences 2018;13(2):42-49.