



## گزارش یک مورد درمان زخم پای دیابتی با استفاده از بره موم حرارت دیده در داخل روغن زیتون

حسین خادم حقیقیان<sup>\*۱</sup> (M.Sc.)، یعقوب کوشان<sup>۲</sup> (B.Sc.)، اکبرعلی عسگرزاده<sup>۳</sup> (AP)

۱- دانشگاه علوم پزشکی اهواز- دانشکده پیراپزشکی- گروه تئذیه- دانشجوی دکترا. ۲- مرکز تحقیقات گیاهان دارویی دانشگاه آزاد اسلامی تبریز- محقق طب سنتی. ۳- دانشگاه علوم پزشکی تبریز- مرکز تحقیقات غدد- دانشیار.

تاریخ دریافت: ۱۳۸۹/۵/۱۹، تاریخ پذیرش: ۱۳۹۰/۶/۲

### چکیده

**مقدمه:** زخم پای دیابتی، یکی از مشکلات اصلی سلامتی در افراد دیابتی می‌باشد. امروزه چندین روش برای درمان زخم پای دیابتی وجود دارد، ولی باین حال بعضی از بیماران مجبور به قطع عضو می‌شوند. زن ۴۵ ساله‌ای که سابقه دیابت نوع دو داشت، با زخمی در ناحیه انگشت بزرگ پا که به علت عدم رعایت بهداشت با ۳ ماه قبل ایجاد شده بود، به کلینیک دیابت و غدد مراجعه کرد. زخم در این مدت با پودر پنی‌سیلین و بتادین تحت درمان قرار گرفته، ولی هیچ‌گونه بهبودی حاصل نشده بود و به علت عفونت شدید بیمار، جراح به قطع عضو او توصیه کرده بود. در این گزارش نمونه‌ای از درمان زخم پای دیابتی با بره موم حرارت دیده در داخل روغن زیتون معرفی می‌گردد.

**مواد و روش‌ها:** بیمار هنگام مراجعه زخمی در ناحیه انگشت پا به ابعاد ۱×۲ سانتی‌متر مربع و عمق ۱ سانتی‌متر داشت. بعد از مراجعه، استفاده از پودر پنی‌سیلین و شستشو با بتادین قطع و درمان به صورت پانسمان روزانه با مخلوط موضعی از بره موم حرارت دیده در داخل روغن زیتون و روغن حیوانی شروع شد. به بیمار توصیه شد که زخم خود را قبل از پانسمان با سرم شستشو دهد و سپس مخلوط موضعی را روی یک گاز استریل به ابعاد ۴×۴ بگذارد و روی محل زخم قرار دهد و پانسمان هر ۱۲ ساعت یکبار عوض شود.

**نتایج:** بعد از گذشت یک هفته از شروع درمان، بافت جدید در زخم دیده شد و زخم در طول ۲ هفته کاملاً بسته شد.

**نتیجه‌گیری:** بره موم حرارت دیده در داخل روغن زیتون و روغن حیوانی برای درمان زخم پای دیابتی مناسب است.

**واژه‌های کلیدی:** زخم پای دیابتی، بره موم، روغن زیتون، روغن حیوانی.

### Case Report

Knowledge & Health 2012;6(4):35-38

## Treatment of Diabetic Foot Ulcer with Propolis and Olive Oil: A Case Report

Hosein Khadem Haghigian<sup>\*1</sup>, Yaghob Koushan<sup>2</sup>, AkbarAli Asgharzadeh<sup>3</sup>

1- Ph.D. Student, Dept. of Nutrition, School of Paramedical, Ahvaz University of Medical Science, Ahvaz, Iran. 2- Medical Plant Research Center of Islamic Azad University of Tabriz, Researcher in Traditional Medicine, Tabriz, Iran. 3- Associate Professor, Endocrinology Research Center, Tabriz University of Medical Sciences, Tabriz, Iran.

### Abstract:

**Introduction:** Diabetic foot ulcers are one of the main health problems in diabetic patients. Nowadays, there are several ways for the treatment of diabetic foot ulcers, but some patients are still forced to amputation. A 45-year-old woman who had been suffering from type 2 diabetes mellitus referred to Diabetes and Glands Clinic with a wound of the big toe, which was caused 3 months ago due to lack of healthy conditions. Her foot ulcer was under treatment with betadine and penicillin, but remained without healing, and therefore, she was referred to a surgeon for amputation. The aim of this study is to report this diabetic foot ulcer treatment with propolis and olive oil.

**Methods:** When the patient referred to the clinic, she had a foot ulcer with 2 cm<sup>2</sup> wound size. After her presenting, the use of betadine and penicillin was halted, and treatment with propolis and olive oil began. The patient was advised to wash her ulcer with serum and put topical admixture on the wound and change it every 12 hours.

**Results:** A week after treatment, ulcer healed completely.

**Conclusion:** Propolis with olive oil can remedy diabetic foot ulcer

**Keywords:** Diabetic foot ulcer, Propolis, Olive oil.

Conflict of Interest: No

Received: 6 August 2010

Accepted: 24 August 2011

\* **Corresponding author:** H. Khadem Haghigian, Email: Khademnut@yahoo.com

## مقدمه

دیابت، شایع‌ترین بیماری اندوکراین است که بیش از ۱۵۰ میلیون نفر در جهان و نزدیک به ۳ میلیون نفر در ایران به آن مبتلا هستند و موارد قابل توجهی از آن ناشناخته باقی مانده است (۱). براساس اطلاعات موجود، تخمین زده می‌شود که شیوع دیابت در سال ۲۰۲۵ به ۳۰۰ میلیون نفر خواهد رسید (۲). باتوجه به میزان مرگ‌ومیر و معلولیت‌های ناشی از عوارض مزمن دیابت و بار اقتصادی هنگفت آن، این بیماری از اهم معضلات سلامتی محسوب می‌گردد.

امروزه بیش از ۲/۵ میلیون نفر (۶٪) در ایران از بیماری دیابت رنج می‌برند. شیوع دیابت در کشور ایران همانند سایر کشورهای در حال پیشرفت روبه‌افزایش است (۳).

ایجاد زخم در پا یکی از عوارض بیماری دیابت می‌باشد که ۱۵٪ افراد دیابتی معمولاً به این عارضه دچار می‌شوند که این عارضه در ۱۵-۲۰٪ افراد مبتلا منجر به قطع عضو می‌شود. یک مطالعه گذشته‌نگر که در دانشگاه علوم پزشکی تهران، در سال‌های ۱۳۵۷-۱۳۷۹ صورت گرفته است، نشان داد که ۲۸۱ بیمار که ۶۱٪ آنان مرد و ۳۹٪ زن بودند، به‌خاطر زخم پای دیابتی بستری شده بودند. از این تعداد حدود ۳۰٪ قطع عضو شدند (۴). میزان قطع عضو ناشی از بیماری دیابت در کشور ایران نسبت به کشورهای دیگر بالاتر است (۵).

ویژگی‌های زخم پای دیابتی عبارت است از: ایجاد عفونت، ایجاد زخم و فاسدشدن عضو (۶). درمان زخم پای دیابتی خیلی پیچیده و نیاز به دقت زیادی دارد. همچنین استراتژی این درمان‌ها منوط به آشنایی با طبقه‌بندی‌های زخم پای دیابتی می‌باشد. طبقه‌بندی‌های جامع و گنر (۷) و تگزاس (۸) انتخاب نوع درمان و پیش‌آگهی پای دیابتی را به‌خوبی نشان می‌دهد. در طول یک دهه گذشته، روش‌های جدیدی برای درمان معرفی شده است که باعث کاهش اندازه زخم و درمان زخم دیابتی شده‌اند. تا به امروز چندین داروی موضعی برای بهبود زخم دیابتی معرفی شده است و تحت مطالعه قرار گرفته‌اند که از آن‌ها می‌توان به ژل فاکتور رشد، تری‌تینون، آنژی پارس اشاره کرد (۹). در سال ۲۰۰۳ لاریجانی و همکاران، به‌مدت ۴ هفته ژل موضعی فاکتور رشد را در ۷ بیمار بررسی کردند که باعث بهبود زخم‌ها به‌میزان ۷۱/۲٪ در گروه مداخله گردید (۱۰). تام و همکاران اثر کوتاه‌مدت ترینون (شکل تمام ترانس رتینوئیک اسید) را روی ۲۴ بیمار که هیچ نوع مسمومیتی نداشتند، به‌مدت ۴ هفته مورد مطالعه قرار دادند که در ۴۶٪ افراد گروه مداخله بهبودی کامل رخ داده‌بود (۱۱).

در سال ۲۰۰۸ بهرامی و همکاران به مقایسه اثر داروی گیاهی آنژی پارس در فرم خوراکی و فرم خوراکی به همراه فرم موضعی آن پرداختند. در این مطالعه ۲۱ بیمار به ۳ گروه: دریافت‌کننده فرم خوراکی، دریافت‌کننده فرم خوراکی و موضعی، گروه شاهد تقسیم‌بندی شده

بودند. این مطالعه در طول ۶ هفته باعث روییدن گوشت و پوست جدید و تغییراتی در سطح زخم گردید (۱۲).

علاوه‌براین، چندین مطالعه اثرات مثبت داروهای گیاهی را در درمان زخم پای دیابتی نشان داده‌اند (۱۳) که از آن جمله می‌توان به مطالعه زحمتکش و همکاران که یک مورد زخم پای دیابتی بهبودیافته با تجویز موضعی عسل و روغن زیتون را گزارش کرده‌اند (۱۴) و مطالعه لطفی و همکارانش که یک مورد درمان زخم پای دیابتی با استفاده از عسل، بره موم و یک گیاه آفریقایی را منتشر کردند، اشاره کرد. در این مطالعه مخلوط عسل، بره موم و عصاره گیاه آفریقایی myrrh به‌صورت خوراکی باعث بهبودی کامل زخم گردید (۱۵).

تمام درمان‌هایی که برای درمان زخم پا به‌کاربرده می‌شوند، دارای اثرات نسبی در درمان زخم یا جلوگیری از قطع عضو می‌باشند. بنابراین، لازم است که داروهای جدید غیرتجاری که دارای بیشترین اثر درمانی در کوتاه‌ترین مدت باشند، مورد تحقیق و ارزیابی قرار بگیرند.

## مواد و روش‌ها

خانم ۴۵ ساله‌ای که سابقه دیابت نوع دو داشت، با زخمی در ناحیه انگشت بزرگ پا که به‌علت عدم‌رعایت بهداشت پا ۳ ماه قبل ایجاد شده بود، به کلینیک فوق تخصصی غدد و دیابت دانشگاه علوم پزشکی تبریز مراجعه کرد. زخم در این مدت با پودر پنی‌سیلین و بتادین تحت درمان قرار گرفته، ولی هیچ‌گونه بهبودی حاصل نشده بود و به‌علت عفونت شدید بیمار، جراح به قطع عضو او توصیه کرده بود.

هنگام مراجعه، بیمار زخمی در ناحیه انگشت پا به ابعاد ۱×۲ سانتی‌متر مربع و عمق ۱ سانتی‌متر داشت. بعد از مراجعه، استفاده از پودر پنی‌سیلین و شستشو با بتادین قطع و درمان به‌صورت پانسمان روزانه با مخلوط موضعی از بره موم حرارت دیده در روغن زیتون و روغن حیوانی شروع شد (شکل ۱).

روش تهیه پماد بدین صورت بود که بره موم جداشده از کندوهای زنبور عسل خریداری‌شده از بازار تبریز به‌مدت ۱۸ ساعت داخل روغن زیتون استاندارد شده (شرکت لویه ایران) و روغن حیوانی تحت دمای ۴۰ درجه حرارت دید و سپس از یک صافی گذرانده شد تا ناخالصی‌های بره موم جدا شوند. این مخلوط به‌مدت ۷۲ ساعت در یخچال گذاشته شد تا حالت جامد به خود گرفته و به شکل پماد درآید. به بیمار توصیه شد که زخم خود را قبل از پانسمان با سرم شستشو دهد و سپس مخلوط موضعی را به‌اندازه مساحت تقریبی زخم روی یک گاز استریل به ابعاد ۴×۴ گذارد و روی محل زخم قرار دهد و پانسمان هر ۱۲ ساعت یک‌بار عوض شود. در طول یک هفته ۲ مرتبه زخم بیمار معاینه شد و توصیه‌های لازم به او جهت رعایت موارد بهداشتی ارائه و تأکید شد.

## نتایج

بعد از گذشت یک هفته از شروع درمان، بافت جدید در زخم دیده شد. در طول هفته دوم نیز روش درمانی ادامه یافت و زخم در طول ۲

آنتی‌اکسیداتیو، ضدزخم، ضدتومور، ضدالتهاب، کاهنده فشار و افزایش‌دهنده فعالیت‌های ایمنی می‌باشد (۲۰). فعالیت آنتی‌میکروبیال بره موم درمورد استافیلوکوکوس اورئوس، استروپتوکوکوس پیوژنز، باکتری‌های گرم منفی و گرم مثبت و انواع کاندیداها، استروپتوکوکوس موتانس، باکتری‌های غیرهوازی در فضای دهان انسان و سالمونلاها گزارش شده است (۱۷).

عسل و بره موم قرن‌هاست که در درمان زخم‌ها استفاده می‌شوند (۲۱). باوجودی که موارد گزارش شده متعددی درمورد مؤثر بودن عسل و بره موم در درمان زخم وجود دارد، اما شواهد علمی حمایت‌کننده از این موضوع بسیار کم است (۲۲).

در این مطالعه گزارش موردی باتوجه به عفونی بودن زخم پای دیابتی و خاصیت آنتی‌باکتریال ماده بره موم، بهبود کامل زخم در طی ۲ هفته مشاهده شد و بعد از ۲ ماه پیگیری، هیچ عودی مشاهده نگردید.

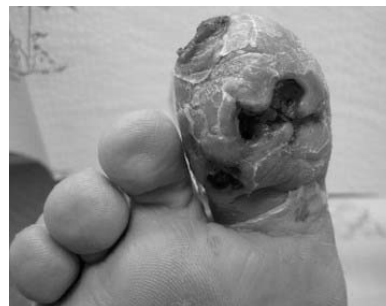در سال ۲۰۰۹ زحمتکش و همکاران گزارش یک مورد را درباره زخم پای دیابتی با تجویز موضعی عسل و روغن زیتون منتشر کردند. بنابه این گزارش، در پای فردی مبتلا به دیابت نوع دو، زخمی ایجاد شده بود که با قطع درمان‌های معمول و شروع درمان با عسل و روغن زیتون موضعی باعث بهبودی کامل زخم در طول یک ماه گردید (۱۴). لطفی و همکارانش گزارش یک مورد درمان زخم پای دیابتی با استفاده از عسل، بره موم و یک گیاه آفریقایی منتشر کردند (۱۵).

تمام درمان‌هایی که برای درمان زخم پا به کار برده می‌شوند، دارای اثرات نسبی در درمان زخم یا جلوگیری از قطع عضو می‌باشند. بنابراین، لازم است که داروهای جدید غیرتهاجمی که دارای بیشترین اثر درمانی در کوتاه‌ترین مدت باشند، مورد تحقیق و ارزیابی قرار گیرند (۲۳).

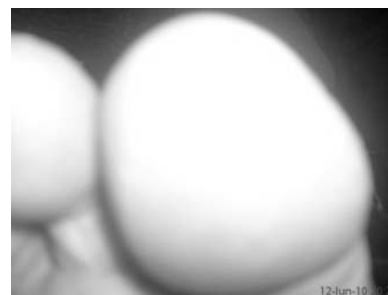
در طول یک دهه گذشته راه‌حل‌های جدیدی برای درمان معرفی شده است که باعث کاهش اندازه زخم و درمان زخم دیابتی شده‌اند. تا به امروز چندین داروی موضعی برای بهبود زخم دیابتی معرفی شده است و تحت مطالعه قرار گرفته است که از آن‌ها می‌توان به ژل فاکتور رشد، تری‌تینون، آنژی پارس اشاره کرد (۹). علاوه بر این، چندین مطالعه اثرات مثبت داروهای گیاهی را در درمان زخم پای دیابتی نشان داده‌اند (۱۳).

در درمان زخم پای دیابتی استفاده از مواد گیاهی مؤثر باعث صرف هزینه کمتر و کاهش استفاده از آنتی‌بیوتیک‌ها در افراد دیابتی می‌گردد که در صورت به‌اثبات‌رسیدن این درمان‌ها یک راه حل مؤثر در درمان زخم پای دیابتی پیشنهاد می‌شود. برای تعیین مفید بودن مخلوط بره موم حرارت‌دیده در داخل روغن زیتون و روغن حیوانی در درمان زخم پای دیابتی پیشنهاد می‌شود که این مطالعه با تعداد مریض بیشتر و همچنین با کنترل مواردی مثل گلوکز خون صورت بگیرد.

هفته کاملاً بسته شد. بعد از این مدت دیگر مریض از پماد موضعی استفاده نکرد و فقط رعایت موارد بهداشتی را درمورد زخم پا انجام می‌داد. بعد از رویش بافت جدید و بسته‌شدن زخم و قطع درمان با پماد موضعی، وضعیت بیمار به مدت ۲ ماه پیگیری شد و هیچ‌گونه عودی مشاهده نگردید.



شکل ۱- زخم به هنگام مراجعه



شکل ۲- زخم بعد از دو هفته به دنبال درمان

#### بحث

بره موم یک ماده صمغی است که زنبور عسل از گیاهان متفاوت جمع‌آوری می‌کند. ترکیبات شیمیایی بره موم از لحاظ کیفی و کمی متفاوت است و وابسته به گیاهان ناحیه می‌باشد (۱۶). بره موم عمدتاً شامل ۴۵٪ صمغ، ۳۰٪ موم و اسیدچرب، ۱۰٪ اسیدچرب ضروری، ۵٪ گرده و ۱۰٪ حاوی مینرال می‌باشد. بیش از ۳۰۰ ترکیب مختلف از ترپنوئید، استروئید و آمینواسید در بره موم شناخته شده است. ترکیبات فعال زنده در بره موم، فلاونوئید و اسیدهای فنولیک است (۱۷). از آنجایی که بره موم دارای طیف وسیعی از فعالیت‌های بیولوژیکی است، در طب سنتی به‌طور فراوان از آن استفاده می‌شود (۱۸). در آسیا، اروپا و کشورهای آسیایی از آن به‌عنوان یک نوشیدنی سالم استفاده می‌شود. ویژگی‌های درمانی بره موم به‌عنوان یک ضد‌مسمومیت کبدی، ضدسرطان، آنتی‌اکسیدان، محافظ عصب و ضدویروس گزارش گردیده است (۱۹). همچنین بره موم به‌عنوان ماده آنتی‌میکروبیال،

## References

1. Alberti KG, Zimmet PZ. Definition, diagnosis and classification of diabetes mellitus and its-complitions. Part1: diagnosid and classification of diabetes mellitus, provisional report of WHO Consulation. *Diabet Med* 1998;15(7):539-53.
2. King H, Aubert RE, Herman WH. Global burden of diabetes, 1995-2025: prevalence, numerical estimates, and projections. *Diabetes Care* 1998;21(9):1414-31.
3. Sicree R, Shaw j, Zimmet P. Diabetes and impaired glucose tolerance. In: Delice Gan. *Diabetes Atlas*.3th edition. International Diabetes Federation 2006; 51
4. Larijani B, Forouzandeh F. Diabetic foot disorders. *Iran J Diabetes and Lipid Disord* 2003;2(2):93-103.
5. Larijani B, Afshari M, Bastan Hagh MH, Pajouhi M, Baradar Jalili R, Moadi M. Prevalence of lower limb amputation in patients with diabetic foot ulcer in Imam Khomeini and Shariati hospitals, 1979-2001. *Journal of Medical Council of I.R.I* 2005;23(1):25-29.
6. Larijani B, Afshari M, Darvishzade F, Bastan Hagh MH, Pajouhi M, Baradar Jalili R, et al. Lower limb amputation in patients with diabetic foot ulcer: A 22 year review. *MJIRC* 2006;8(3):21-24.
7. Wagner FW. Supplement: algorithms of foot care. In: Levin ME, O Neal LW, editors. *The diabetic foot*. 3rd ed. St.Louis, MO, CV: Mosby;1983.p.291-302.
8. Oyibo SO, Jude EB, Tarawneh I, Nguyen HC, Harkless LB, Boulton AJ. A comparison of two diabetic foot ulcer classification systems: the Wagner and the University of Texas wound classification systems. *Diabetes Care* 2001;24(1):84-8.
9. Wieman TJ, Smiell JM, Su Y. Efficacy and safety of a topical gel formulation of recombinant human platelet-derived growth factor-BB (becaplermin) in patients with chronic neuropathic diabetic ulcers. A phase III randomized placebo-controlled double-blind study. *Diabetes Care* 1998;21(5):822-7.
10. Larijani B, Afshari M, Fadaei M, Pajouhi M, Bastan Hagh MH, Baradar Jalili R. Effect of local epidermal growth factor on wound healing in diabetic foot. *Iran J Diabetes and Lipid Disord* 2003;18(5):110-107.[Persian].
11. Tom WL, Peng DH, Allaei A, Hsu D, Hata TR. The effect of short-contact topical tretinoin therapy for foot ulcers in patients with diabetes. *Arch Dermatol* 2005;141(11):1373-7.
12. Bahrami A, Kamali K, Ali-Asgharzadeh A, Hossein P, Heshmat R, Khorram Khourshid HR, et al. Clinical application of oral form of ANGIPARS and in combination with topical form as a new treatment for diabetic foot ulcers:A randomized clinical trial. *DARU* 2008;16(1):41-48
13. Chana CM, Chana YW, Laub CH, Laub TW, Laub KM, Lamb FC, et al. Influence of an anti-diabetic foot ulcer formula and its component herbs on tissue and systemic glucose homeostasis. *J Ethnopharmacol* 2007;109(1):10-20
14. Zahmatkesh M, Rashidi M. Case report of diabetic foot ulcer with topical honey and olive oil. *J Medical Plants* 2008;36-41.[Persian].
15. Lotfy M, Badra G, Burham W, Alenzi FQ. Combined use of honey, bee propolis and myrrh in healing a deep, infected wound in a patient with diabetes mellitus. *Br J Biomed Sci* 2006;63(4):171-173.
16. Ghisalberti EL. Propolis: review. *BeeWorld* 1979;60:59-84.
17. Chena ChR, Shena CT, Wu JJ, Yangb HL, Hsu SL, CMJ Chang. Precipitation of sub-micron particles of 3,5-diprenyl-4hydroxycinnamic acid in Brazilian propolis from supercritical carbon dioxide anti-solvent solutions. *J. Supercrit Fluids* 2009;50(2):176-182.
18. Banskota AH, Tezuka YT, Kadota S. Recent-progress-in pharmacological researchofpropolis. *Phytother Res* 2001;15(7):561-571.
19. Tosi EA, Re' E, Ortega ME, Cazzoli AF. Food preservative based on propolis: bacteriostatic activity of propolis polyphenols and flavonoids upon *Escherichia coli*. *Food Chemistry* 2007;104(3):1025-1029.
20. Khalil ML. Biological activity of bee propolis in health and disease. *Asian Pac J Cancer Prev* 2006;7(1):22-31
21. Majno G. The healing hand: Man and Wound in the ancient World. *Med Hist* 1975;20(4):461
22. Moore OA, Smith LA, Campbell F, Seers K, McQuay HJ, Moore Ra. Systematic review of the use of honeyas a wound dressing. *BMC Comp Alt Med* 2001;1(1):2-3
23. Shojaie Fard M, Esmaelzadeh M, Larijani B. Assessment and treatment of diabetic foot ulcer. *International Journal of Clinical Practice* 2007;61(11):1931-1938.